Anatomía del oído medio

J.-M. Thomassin, P. Dessi, J.-B. Danvin, C. Forman

El oído medio es una cavidad aérea compuesta por tres espacios, comprendida entre los tres elementos que constituyen el hueso temporal. Su parte central, denominada más frecuentemente caja del tímpano, contiene el sistema timpanoosicular que transmite la onda sonora del mundo exterior hasta el oído interno. En una misma línea recta se encuentran, hacia atrás, los anexos mastoideos y, hacia delante, la trompa de Eustaquio, que comunica la caja con la rinofaringe. El estudio anatómico debe seguir siendo la base del aprendizaje de cualquier cirujano. Para el joven otorrinolaringólogo, el conocimiento perfecto de la anatomía del oído permite la disección del hueso temporal, que es el prerrequisito indispensable para la cirugía otológica. En lo que respecta al médico competente, conocedor de la complejidad de esta región, el artículo le servirá de actualización en sus conocimientos, al asimilar los aportes modernos de la anatomía endoscópica y de la «nueva» terminología anatómica de la Nomenclatura Anatómica (NA).

© 2008 *Elsevier Masson SAS. Todos los derechos reservados.*

Palabras Clave: Hueso temporal; Oído medio; Anatomía endoscópica

Plan

- **Hueso temporal y oído medio** 1
  - Generalidades 1
  - Anatomía del hueso temporal 1
  - Sistematización del oído medio en el interior del hueso temporal 3
- **Anatomía descriptiva y relaciones** 4
  - Caja del tímpano (cavum tympani) 4
  - Anexos mastoideos (annexae mastoideae) 12
  - Trompa auditiva (tuba auditiva) 14
  - Vascularización e inervación del oído medio 17
- **Anatomía endoscópica** 18
  - Región del retrotímpano interno de la cavidad timpánica 18
  - Hipotímpano 19
  - Protímpano 19
  - Epitímpano anterior 19
  - Trompa auditiva 19

Hueso temporal y oído medio

Generalidades

La anatomía del oído medio (auris media) no puede plantearse sin un buen conocimiento del continente óseo en cuyo interior se encuentra: el hueso temporal. Se trata de un componente destacado del esqueleto craneal y participa tanto en la constitución de la bóveda craneal como en la de la base del cráneo [1-3].

La embriogénesis del hueso muestra que está constituido por la confluencia de tres piezas óseas: la parte petrosa o peñasco, la parte escamosa o escama, y la parte timpánica del hueso temporal, antes denominada timpanal. Estos tres elementos tienen formas y tamaños diferentes y participan en la elaboración de las cavidades del oído medio. Una vez que termina la osificación del cráneo, el temporal aparece como un hueso totalmente indivisible, en el que es difícil precisar los límites de los tres componentes iniciales. Sólo las numerosas fisuras, que son auténticos puntos de soldadura, indican el aspecto inicial del hueso.

Las descripciones anatómicas varían según los autores. Aunque Testut [4] y Proctor [5] estudiaron el hueso temporal adulto mediante su subdivisión en estos tres elementos primitivos, otros autores [6-9] han propuesto un estudio más anatomoclínico, donde siempre se independiza una región ósea: la mastoides. En función de que la parte timpánica esté o no asociada a la porción petrosa para la descripción de una región ósea única, se obtiene una descripción del temporal en tres o cuatro partes óseas.

Todas las cavidades que forman el oído medio están excavadas en el interior del hueso temporal, a excepción de la parte cartilaginosa de la trompa auditiva.

Anatomía del hueso temporal

(Fig. 1-4) [10]

Este artículo no pretende ser un estudio anatómico exhaustivo del hueso temporal, sino que sólo se dirige

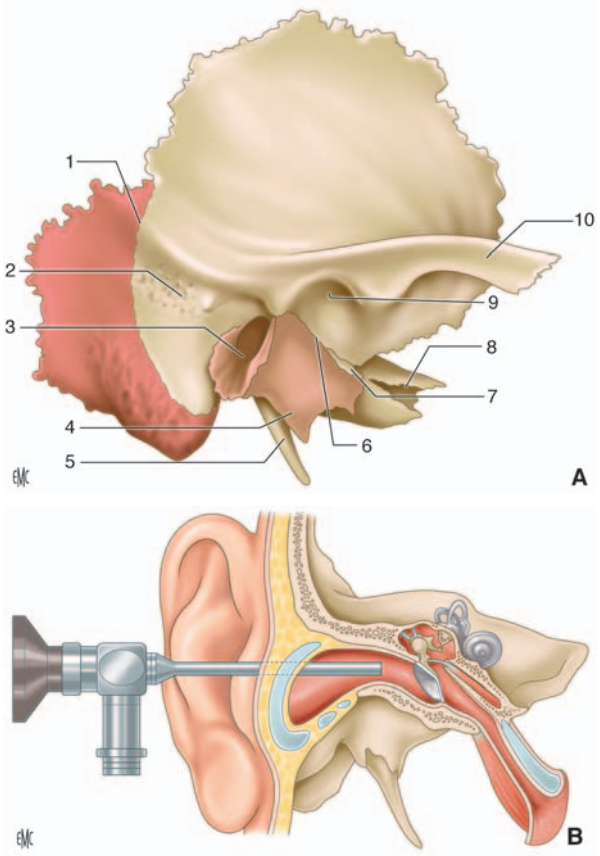

Figura 1. Vista lateral del hueso temporal derecho (A, B). Las tres porciones constitutivas del hueso temporal se representan con colores diferentes (la parte escamosa en beis, la parte timpánica en rojo claro y la petrosa en rojo oscuro). 1. Fisura petroescamosa; 2. espina suprameática y por detrás la zona cribosa retromeática; 3. conducto auditivo externo; 4. cresta vaginal; 5. apófisis estiloides; 6. fisura petro-tímpano-escamosa (fisura de Glaser); 7. prolongación inferior del tegmen tympani; 8. conducto carotídeo; 9. fosa mandibular; 10. apófisis cigomática. (Según [4].)

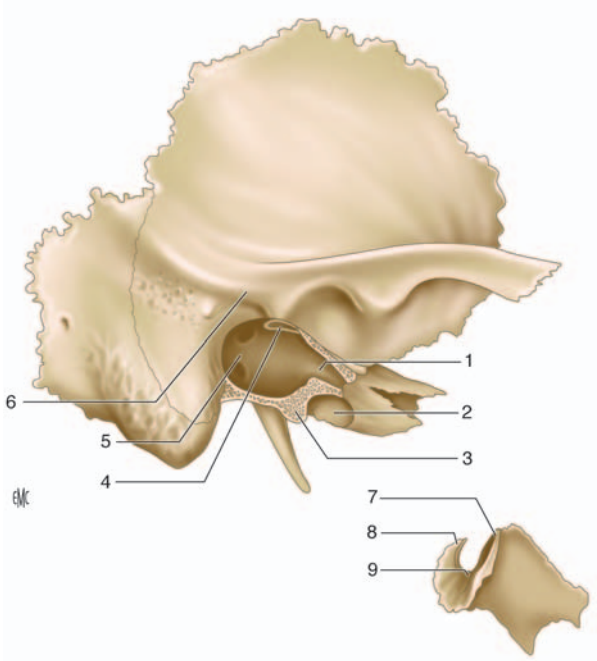

Figura 2. Vista lateral del hueso temporal derecho, la parte timpánica se ha retirado. 1. Parte ósea de la trompa auditiva; 2. conducto carotídeo; 3. zona de contacto entre la parte petrosa y la parte timpánica del hueso temporal; 4. conducto del músculo tensor del tímpano; 5. caja del tímpano; 6. parte cupular de la porción escamosa del hueso temporal; 7. espina timpánica mayor; 8. espina timpánica menor; 9. surco timpánico. (Según [4].)

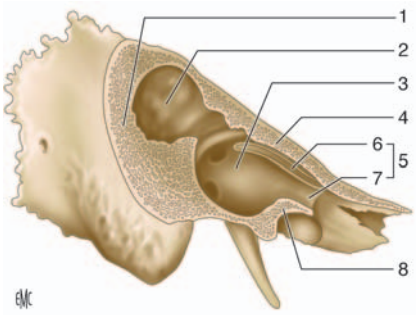

Figura 3. Vista lateral del hueso temporal (porción petrosa), la parte timpánica y parte escamosa se han retirado. 1. Zona de contacto entre las porciones petrosa y escamosa a nivel de la región mastoidea del hueso temporal; 2. antro mastoideo; 3. caja del tímpano; 4. tegmen tympani (zona de contacto entre la porción petrosa y (6) la porción escamosa del hueso temporal); 5. porción ósea de la trompa auditiva - conducto musculotubárico: surco del músculo tensor del tímpano y surco de la trompa auditiva (7); 8. zona de contacto entre la parte petrosa y la parte timpánica del hueso temporal. (Según [4].)

a situar los distintos elementos óseos en cuyo interior se desarrolla el oído medio. Para un conocimiento profundo de la anatomía del hueso temporal, preámbulo indispensable para el aprendizaje del oído medio, se remite al lector al estudio de las obras anatómicas clásicas [1-3].

Porción petrosa o peñasco (pars petrosa)

Es la porción más compleja del hueso temporal y tiene la forma de una pirámide cuadrangular, cuyo eje mayor tiene una oblicuidad anteromedial. Su base está situada en posición lateroposterior y su vértice, truncado, se dirige en sentido anteromedial. Dos de sus caras son superiores y endocraneales: la cara anterosuperior (facies anterior partis petrosae) se relaciona con el cerebro y la posterosuperior (facies posterior partis petrosae) con el cerebelo. La unión de sus dos caras forma el borde superior del peñasco (margo superior partis petrosae). Las otras dos caras son inferiores y exocraneales. La cara posteroinferior (facies inferior partis petrosae) se relaciona con la superficie exterior de la base del cráneo. La última cara (anteroinferior) carece de terminología específica en la Nomenclatura Anatómica (NA), y está oculta en gran parte en el temporal completo por la superposición de las otras dos porciones del hueso temporal. Si se retira la parte escamosa y la porción timpánica del hueso temporal, se expone la parte oculta de esta cara. Está Fig. 3constituida por una zona periférica unida a los dos constituyentes óseos retirados y a una parte central libre y excavada, perteneciente a la parte medial de las cavidades del oído medio. El fondo de esta cavidad corresponde a las caras internas de la caja del tímpano, de los anexos mastoideos y de la parte ósea de la trompa auditiva.

Porción escamosa o escama (pars squamosa)

Está ubicada en situación anterior y superficial respecto a la parte petrosa. Tiene forma de lámina ósea, con una porción superior vertical y una porción inferior horizontal, separadas por una apófisis larga: la apófisis

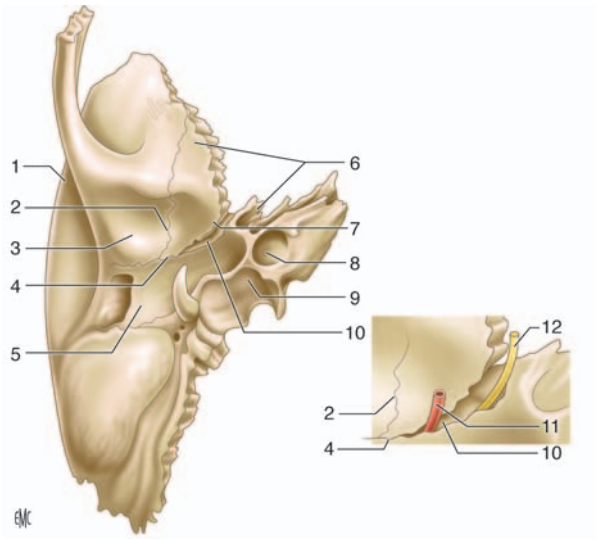

Figura 4. Vista inferior del hueso temporal derecho. En el recuadro, la fisura petro-tímpano-escamosa (fisura de Glaser). 1. Porción escamosa del hueso temporal; 2. fisura petroescamosa; 3. fosa mandibular; 4. fisura timpanoescamosa; 5. porción timpánica del hueso temporal; 6. porción petrosa del hueso temporal; 7. prolongación inferior del tegmen tympani (hernia del peñasco); 8. conducto carotídeo; 9. fosa yugular; 10. fisura petrotimpánica; 11. arteria timpánica anterior; 12. cuerda del tímpano.

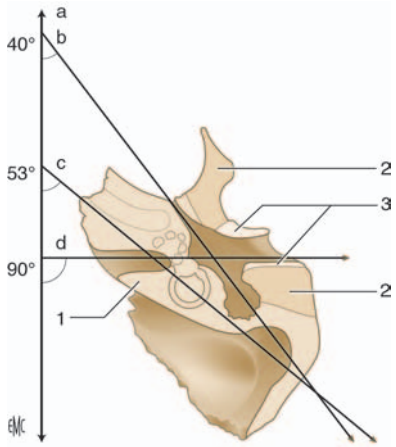

Figura 5. Corte esquemático horizontal del hueso temporal con representación de los diferentes ejes. a. Eje sagital del cráneo; b. eje aéreo del oído medio; c. eje de la parte petrosa del hueso temporal; d. eje sensorial del oído. 1. Porción petrosa del hueso temporal; 2. porción escamosa del hueso temporal; 3. porción timpánica del hueso temporal.

cigomática. La porción vertical presenta un segmento retromeático que se une a la parte petrosa a nivel de la región mastoidea. Constituye la cara externa de las cavidades anteromastoideas y presenta en su cara exocraneal el relieve de la espina suprameática (spina suprameatum) que la NA sitúa a nivel de la porción timpánica. Por detrás de la espina se reconoce a menudo una región excavada por numerosos orificios vasculares, la zona cribosa retromeática, relacionada en profundidad con el antro mastoideo. El borde interno de la parte horizontal está adosado al tegmen tympani de la porción petrosa y participa de la formación del techo del antro y de la caja del tímpano. La sutura de la porción escamosa y de la parte petrosa forma la fisura petroescamosa (fissura petrosquamosa) visible en la región mastoidea y en la cara endocraneal del hueso temporal.

Porción timpánica del hueso temporal (pars timpanica)

Es el elemento más pequeño del hueso temporal y se sitúa por delante de la cara anteroinferior de la porción petrosa y por debajo del segmento horizontal de la parte escamosa a la que cruza en transversal. Tiene la forma de un semicucurucho abierto hacia arriba y dirigido según el mismo eje que el conducto auditivo externo. Forma las paredes anterior, inferior y una porción de la pared posterior del conducto auditivo externo, en cuyo fondo se encuentra el surco timpánico (sulcus tympanicus), en el que se encastra el anillo timpánico (annulus tympanicus). El espacio libre situado entre los dos extremos superiores del semicucurucho, las espinas timpánicas mayor y menor (spina tympanica major et minor), está relleno por la parte cupular de la porción escamosa.

El borde superior se articula con las porciones escamosa y petrosa para formar la fisura de Glaser, que separa la fosa mandibular en dos segmentos, de los que sólo el anterior es articular (Fig. 4). En la zona lateral, el borde superior contacta con la porción escamosa y forma la parte posterior o lateral de la fisura de Glaser o fisura timpanoescamosa. Más en sentido medial, una prolongación inferior del tegmen tympani de la porción petrosa, o hernia del peñasco [4], se intercala entre los dos huesos precedentes y desdobla la parte anterior o medial de la fisura de Glaser en una fisura petrotimpánica en la parte posterior y una fisura petroescamosa en la anterior. A nivel de la fisura petrotimpánica existen dos orificios que dan acceso a la caja del tímpano. El más lateral es el más ancho y deja pasar a la arteria timpánica anterior y al ligamento anterior del martillo. En posición más medial se encuentra el conducto de Huguier, por el que discurre la cuerda del tímpano. Debido a su estructura, debería conservarse el término de fisura petro-tímpano-escamosa (fissura petrotympanosquamosa) para denominar a la fisura de Glaser [2]. Si la prolongación del tegmen tympani no se intercala entre los dos huesos, la fisura de Glaser es simple en todo su trayecto [4].

Sistematización del oído medio en el interior del hueso temporal

El oído medio consta de tres partes:

- los anexos mastoideos (annexae mastoideae), que ocupan la parte posterior;
- la caja del tímpano (cavum tympani), que contiene los huesecillos del oído;
- la trompa auditiva (tuba auditiva), que se une hacia delante con la rinofaringe.

Estos tres elementos se suceden de atrás hacia delante y de lateral a medial según un eje de 40° respecto al eje sagital del cráneo (Fig. 5). Este eje suele denominarse eje aéreo del oído medio. Está próximo al eje de la porción petrosa del hueso temporal, que tiene una angulación de 53° respecto al eje sagital [11].

Las cavidades del oído medio quedan ampliamente expuestas cuando en el hueso temporal se quitan sus porciones timpánica y escamosa (Fig. 3). La parte petrosa representa la porción principal en la que está englobado el oído medio, mientras que las partes timpánica y escamosa representan la «tapa» lateral de este espacio.

En el hueso temporal y el oído suele describirse otro eje: el eje sensorial. Está representado por una línea que pasa por los conductos auditivos externo e interno y atraviesa el laberinto, y es perpendicular al eje sagital del cráneo. Este eje auditivo cruza el eje aéreo a nivel de

la caja del tímpano, que es la auténtica pieza central y constituye la encrucijada del oído.

Anatomía descriptiva y relaciones

Caja del tímpano (cavum tympani)

Generalidades

La caja del tímpano es una cavidad paralelepipédica irregular de seis caras. Cinco de ellas son óseas y la sexta es en gran parte membranosa, compuesta por el tímpano.

Las dimensiones medias de esta cavidad son las siguientes:

- longitud: 15 mm;
- altura: desciende de detrás hacia delante, pasando de 15 a 7 mm;
- profundidad o grosor: varía de 3 mm en el centro a 6 mm en la periferia.

Esta cavidad aérea contiene los huesecillos del oído y sus anexos (articulaciones, ligamentos, músculos) y está recubierta por una mucosa de tipo respiratorio.

A continuación se describirán las seis paredes de la caja y después su contenido.

Paredes

Las denominaciones aceptadas por la NA para designar las seis paredes son las siguientes:

- pared lateral: pared membranosa;
- pared medial: pared laberíntica;
- pared superior: pared tegmental;
- pared inferior: pared yugular;
- pared anterior: pared carotídea;
- pared posterior: pared mastoidea.

Pared membranosa (paries membranaceus) (Fig. 6)

Esta pared es la más externa y se relaciona con el conducto auditivo externo. En la NA, como indica

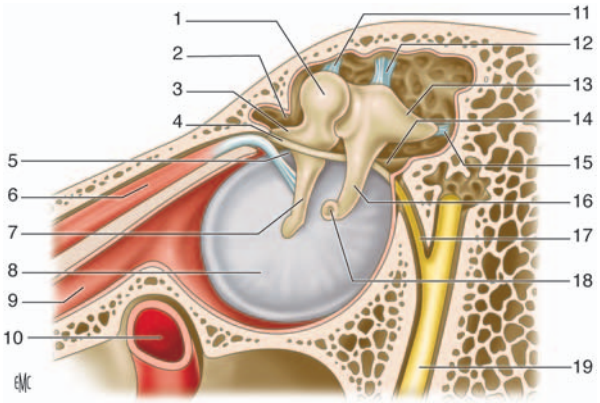

Figura 6. Pared medial o lateral de la caja del tímpano. El martillo y el yunque se han dejado en su sitio y ocultan la parte cupular de la porción timpánica del hueso temporal. 1. Cabeza del martillo; 2. receso epitimpánico; 3. apófisis anterior del martillo; 4. cuerda del tímpano; 5. pliegue maleolar anterior; 6. músculo tensor del tímpano; 7. rama del martillo; 8. membrana timpánica (pars tensa); 9. trompa auditiva (trompa de Eustaquio); 10. arteria carótida interna; 11. ligamento superior del martillo; 12. ligamento superior del yunque; 13. rama corta del yunque; 14. pliegue maleolar posterior; 15. ligamento posterior del yunque; 16. rama larga del yunque; 17. cuerda del tímpano; 18. apófisis lenticular del yunque; 19. nervio facial (VII). (Según [12].)

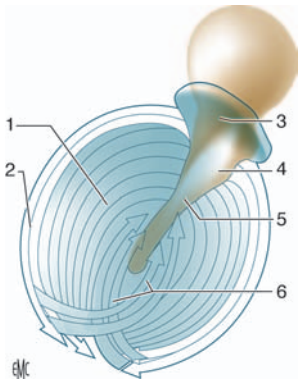

Figura 7. Orientación de las fibras de la membrana timpánica. 1. Pars tensa; 2. fibras circulares; 3. pars flaccida; 4. apófisis lateral del martillo; 5. mango del martillo; 6. fibras radiales.

Guerrier [13], la pared membranosa designa a la pared lateral de la cavidad timpánica sin incluir la parte ósea situada alrededor de la membrana del tímpano.

Al igual que los autores clásicos, los autores de este artículo distinguen dos porciones en la pared lateral: la membrana del tímpano y la parte ósea peritimpánica.

Membrana del tímpano. Consta de dos segmentos de tamaño y estructura diferentes: la pars tensa y la pars flaccida.

La pars tensa es de naturaleza fibroelástica, poco móvil; representa la membrana timpánica propiamente dicha, interpuesta entre el conducto auditivo externo y la caja del tímpano. Esta membrana tiene forma de embudo, cuyo vértice, el ombligo (umbo membranae tympani), corresponde al extremo distal espatulado del mango del martillo y está retraído 2 mm respecto a la periferia. El mango del martillo es visible por transparencia en forma de una estría blanquecina, la estría del martillo (stria mallearis), que se prolonga hacia la parte superior de la pars tensa hasta la prominencia que forma la apófisis lateral: la prominencia del martillo (prominentia mallearis).

Las dimensiones medias de la membrana son 10 mm de altura y 9 mm de anchura, su grosor es de 0,05-0,09 mm y su superficie es de 65 mm^2[12].

La membrana tiene una orientación anterior, inferior y lateral. El ángulo de inclinación con el plano horizontal varía según la edad: 30-35° al nacer y 45° en el adulto.

La membrana está compuesta por la unión de tres capas. La capa externa es cutánea (stratum cutaneum) y se continúa con la piel del conducto auditivo externo. La capa interna mucosa (stratum mucosum) está constituida por la mucosa de la cavidad timpánica. La capa intermedia es fibrosa y se distinguen varios tipos de fibras: una capa externa de fibras radiales (stratum radiatum) dispuestas entre el anillo fibrocartilaginoso y el mango del martillo, donde se insertan en el lado opuesto a su origen, y una capa interna de fibras circulares (stratum circulare) constituidas por anillos concéntricos alrededor del umbo y que son más densos en la periferia, fibras parabólicas anteriores y posteriores, así como fibras arciformes o semilunares (Fig. 7).

En su periferia, la capa fibrosa de la membrana se engruesa y se convierte en el anillo fibrocartilaginoso (annulus fibrocartilagineus), que se encastra en una ranura, el surco timpánico (sulcus tympanicus) excavado en el extremo interno del surco de la porción timpánica del hueso temporal. Este surco no es visible desde el exterior, porque su borde externo es más alto que el interno. A nivel de las espinas timpánicas mayor y menor (spina tympanica major y minor), que representan respectivamente los límites anterior y posterior del anillo timpánico incompleto, el anillo fibrocartilaginoso

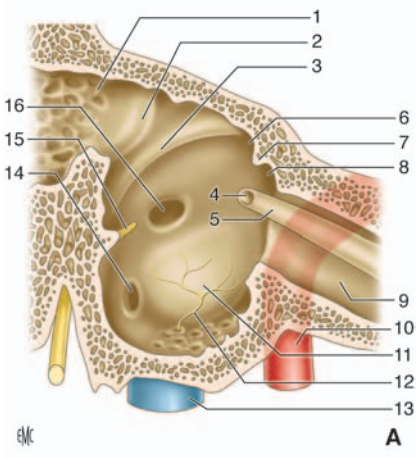

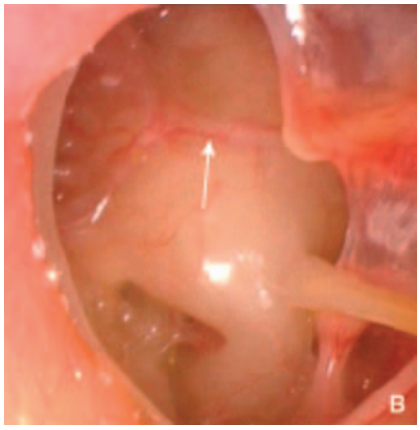

Figura 8.
A. Pared medial de la caja del tímpano. 1. Aditus ad antrum; 2. prominencia del conducto semicircular lateral; 3. conducto facial (segunda porción); 4. apófisis coclearíforme; 5. conducto del músculo tensor del tímpano; 6. receso epitimpánico; 7. cresta ósea; 8. receso epitimpánico anterior (fosita supratubárica); 9. porción ósea de la trompa auditiva; 10. conducto carotídeo; 11. promontorio; 12. nervio timpánico; 13. golfo de la vena yugular; 14. ventana coclear; 15. prominencia cordal; 16. ventana vestibular.
B. Vista endoscópica. Obsérvese el nervio de Jacobson (flecha).

se dirige hacia la apófisis lateral del martillo y constituye los ligamentos timpanomaleolares anterior y posterior. Estos ligamentos se denominan por algunos autores y en la NA pliegues maleolares anterior y posterior (plica mallearis anterior y posterior), términos que conviene reservar a los dos pliegues mucosos observados en la cara cavitaria de la membrana timpánica y que participan en la formación de los recesos anterior y posterior de la membrana del tímpano (cf. Figura 18). Estos ligamentos se denominan en ocasiones timpanomaleolares [4], mientras que Proctor se refiere a ellos como estrías anterior y posterior de la membrana timpánica (stria membrana tympani anticus y posticus) [5].

La pars flaccida es la porción de la membrana del tímpano situada por encima de los pliegues maleolares anterior y posterior. Hacia arriba se inserta en la fisura timpánica (incisura tympanica), en el borde inferior de la porción cupular de la parte escamosa del temporal. Tiene forma triangular de vértice inferior (apófisis lateral del martillo) y mide 2 mm de alto. Constituye la pared lateral de la apófisis superior de la membrana del tímpano (recessus membranae tympani superior) (cf. Figura 19). La pars flaccida es menos rígida que la pars tensa, porque su capa media fibrosa es menos gruesa, y la organización de los fascículos conjuntivos está menos sistematizada [11].

El orificio de Rivinus, descrito por algunos autores [12], se situaría en esta porción del tímpano frente al cuello del martillo, en forma de una hendidura negra de pequeñas dimensiones.

Porción ósea peritimpánica. Alrededor de todo el orificio constituido por la membrana timpánica, conviene describir cuatro regiones óseas de tamaño variable que completan la pared lateral.

En la parte inferior: la pared es timpánica y tiene 1-2 mm de alto. Forma la pared lateral del receso hipotimpánico y existe una separación entre éste último y la pared inferior del conducto auditivo externo.

En la parte posterior: la pared es timpanoescamosa y está recorrida por la fisura timpanoescamosa posterior. Es la pared lateral del retrotímpano. En la cirugía del estribo puede que haya que resecarla en parte (escotadura de Rosen) para facilitar el acceso a la base de la platina. Esta pared debe respetarse durante la realización de una timpanotomía posterior por vía transmastoidea.

En la parte alta: la pared está formada por un segmento de la porción escamosa del hueso temporal comúnmente denominado muro del ático. El término de la parte cupular (pars cupularis) parece apropiado para denominar a esta porción ósea que, como indica Guerrier [13], designa a la parte lateral del receso epitimpánico, de forma más precisa a la parte escamosa del epitímpano. Este muro se denomina en la bibliografía anglosajona *scutum de Leidy* [5]. Esta pared tiene alrededor de 5 mm de alto y se adelgaza de arriba abajo, donde constituye la fisura timpánica. En la parte lateral se relaciona con la pared superior del conducto auditivo externo, mientras que en la parte medial constituye la pared lateral del epitímpano. Su trepanación es la vía de acceso de la epitimpanectomía. Hacia arriba, la parte cupular se ensancha antes de unirse a la pared superior de la caja del tímpano. Su grosor varía a este nivel en función de su naturaleza, ya sea esponjosa o excavada por celdillas.

En la parte anterior: la pared es petrotimpánica y tiene un grosor de 2 mm.

Pared laberíntica medial (paries labyrinthicus) (Fig. 8)

Esta pared es la única cuya estructura sólo corresponde a una única parte del hueso temporal: el peñasco.

Esta pared se divide en dos compartimentos por una prominencia horizontal, que es un auténtico dintel neuromuscular. Más adelante, en la descripción de la anatomía topográfica, se verá que este dintel separa la caja del tímpano en dos niveles: el receso epitimpánico en la parte superior y el atrio en la inferior.

Dintel neuromuscular. Está constituido por dos elementos de delante hacia atrás.

El conducto del músculo tensor del tímpano constituye la parte anterior del dintel. Es una prominencia tubular de oblicuidad posterior, lateral y superior. Su extremo posterior se sitúa por debajo de la salida de la segunda porción del conducto facial. Se curva en sentido lateral para formar la apófisis coclearíforme (processus cochleariformis), que deja paso al tendón terminal del músculo tensor del tímpano, cuya dirección es perpendicular al conducto del músculo.

Hacia atrás, el dintel corresponde a la prominencia del conducto facial (prominencia canalis facialis) a nivel de su segunda porción. Su longitud media es de 11 mm y se dirige en sentido posterior, lateral e inferior, formando un ángulo de 37° respecto al plano sagital y

un mismo ángulo de 37° respecto al plano horizontal [13]. En su origen, bajo la apófisis coclariforme, su relieve está poco marcado. Después forma una prominencia cada vez mayor y el dintel de la fosita vestibular, antes de introducirse en el macizo del facial de Gellé por debajo del umbral del aditus ad antrum [12]. La pared del conducto facial es delgada, a veces translúcida, e incluso dehiscente a nivel de su pared inferior, dejando así expuesto el nervio facial.

Parte superior de la pared laberíntica. Está situada en el receso epitimpánico, del que constituye la pared medial.

En su parte posterior, y continuándose sobre la pared medial del aditus ad antrum, se sitúa la prominencia del conducto semicircular lateral (prominentia canalis semicircularis lateralis). Es de color blanquecino, lisa y redondeada, y es una excelente referencia quirúrgica. Tiene una dirección oblicua en sentido inferior, posterior y lateral, y constituye un ángulo de 10° abierto hacia atrás con el conducto facial, del que se separa progresivamente. Por encima de esta prominencia se encuentran las celdillas timpánicas pertenecientes al grupo laberíntico superior.

Hacia delante la pared está más o menos desarrollada, según la neumatización del peñasco [14]. Forma parte de la constitución del receso epitimpánico anterior.

Parte inferior de la pared laberíntica. La parte central está ocupada por el promontorio (promontorium). Se trata de una prominencia redondeada y lisa, más acentuada hacia atrás que hacia delante, y que mide alrededor de 7-8 mm de anchura por 5-6 mm de alto [9]. El promontorio se relaciona en sentido medial con la espira basal de la cóclea.

La cara anterior del promontorio forma una pendiente suave.

Por debajo del promontorio, cerca de la cara inferior, se encuentra el orificio del conducto timpánico de Jacobson, por el que discurre el nervio timpánico (n. tympanicus). Éste se dirige hacia arriba discurriendo por un surco o un túnel, y forma el surco del promontorio (sulcus promontorii). Pasa por delante de la ventana coclear, que constituye una referencia quirúrgica.

Por encima y por detrás del promontorio se encuentra la fosita de la ventana vestibular (fossula fenestrae vestibuli), cuya profundidad es variable en función de la prominencia del borde posterior del promontorio y la procidencia del conducto del nervio facial (que constituye el dintel de la ventana). En el fondo de esta depresión se encuentra la ventana vestibular (fenestra vestibuli) que está cubierta por la base del estribo. Tiene forma elíptica o reniforme (en «puerta de horno») y mide 3 mm de largo por 1,5 mm de alto. Se orienta en sentido lateral, inferior y anterior. En el borde anterior de la ventana oval se sitúa la fissula ante fenestram.

Por debajo y por detrás del promontorio se encuentra una depresión más estrecha: la fosita de la ventana coclear (fossula fenestrae cochleae), en cuyo fondo se sitúa la ventana coclear (fenestra cochleae). Esta ventana, que está en gran parte oculta por la prominencia del promontorio, que constituye la cresta de la ventana coclear (crista fenestrae cochleare), se orienta en sentido inferior, posterior y un poco lateral. Comunica la caja del tímpano con la cavidad subvestibular, donde comienza el conducto coclear (ductus cochlearis) [15], y está cerrada por una delgada membrana denominada membrana secundaria del tímpano (membrana tympani secundarium). El orificio mide 2-3 mm de diámetro. A través de este orificio se colocan los implantes cocleares.

Pared tegmentaria (paries tegmentalis). Forma el techo de la caja del tímpano y su constitución es petroescamosa. El tegmen tympani representa la parte petrosa del techo y se completa por una expansión de la parte horizontal de la escama. La unión de estos dos huesos constituye la fisura petroescamosa interna (fissura petrosquamosa) y se relaciona con la cresta petroescamosa superior, que recorre la pared en sentido anteroposterior. En esta cresta se fijan los ligamentos suspensorios del martillo y del yunque.

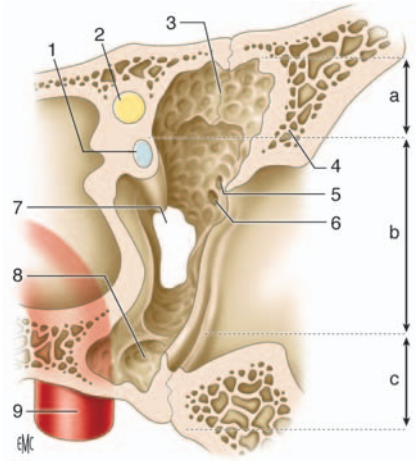

Figura 9. Pared carotídea de la caja del tímpano. a. Nivel superior de la pared anterior; b. nivel medio de la pared anterior; c. nivel inferior de la pared anterior. 1. Apófisis coclariforme y conducto del músculo tensor del tímpano; 2. conducto facial; 3. cresta ósea que desciende desde el tegmen, con el receso epitimpánico anterior o fosita supratubárica por delante; 4. parte cupular de la porción timpánica; 5. orificio de paso del ligamento anterior del martillo y de la arteria timpánica anterior; 6. orificio de salida de la cuerda del tímpano (conducto de Huguier); 7. orificio timpánico de la trompa auditiva; 8. hipotímpano; 9. conducto carotídeo.

La pared es oblicua en sentido anteroinferior, de modo que la caja es más estrecha en la parte anterior. Aunque la pared es relativamente gruesa en su tercio anterior, en sus dos tercios posteriores es delgada, e incluso a veces dehiscente y responsable de un meningocele.

Pared yugular (paries jugularis). Esta pared, de estructura timpanopetrosa, constituye el suelo de la caja y se sitúa por debajo del nivel de la pared inferior del conducto auditivo externo. La separación que se forma, sobre todo muy clara en la parte anterior, forma el receso hipotimpánico o hipotímpano.

El orificio del conducto timpánico se sitúa sobre la pared, en la vertical del borde anterior de la ventana coclear, y deja paso al nervio timpánico y a la arteria timpánica inferior.

Esta pared se relaciona con la vena yugular, de la que forma el techo. El golfo de la vena yugular determina en la mayoría de las ocasiones una cúpula. El grosor de la pared es variable. En ocasiones es gruesa y neumatizada (las celdillas pertenecen a los trayectos infralaberínticos anterior y precocleares), pero puede ser dehiscente con prominencia del golfo en la caja.

En la parte posterior de la pared se observa la prominencia estiloidea (prominencia styloidea), que da origen a una prominencia roma relacionada con la base de la apófisis estiloidea, implantada sólidamente en la mastoides. Debido a su situación a caballo entre las paredes inferior y posterior de la caja, algunos autores la sitúan a nivel del retrotímpano. Se citará de nuevo en la pared posterior, porque constituye una de las referencias de la cirugía endoscópica del retrotímpano.

Pared carotídea (paries caroticus) (Fig. 9)

Esta pared ha sido considerada de distintos modos por los anatomistas, en función de que incluya o no la

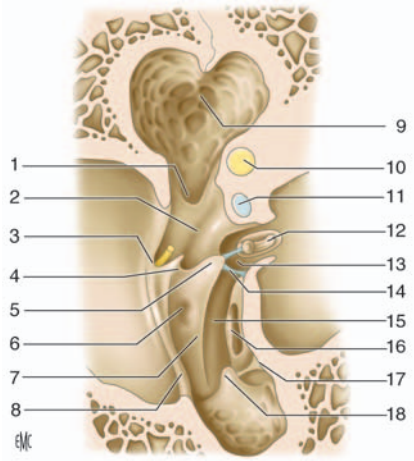

Figura 10. Pared mastoidea o posterior de la caja del tímpano. 1. Fosa del yunque; 2. receso facial; 3. prominencia cordal; 4. cresta cordal; 5. eminencia piramidal; 6. fosita prepiramidal de Grivot; 7. cresta piramidal; 8. surco timpánico; 9. aditus ad antrum; 10. conducto semicircular lateral; 11. conducto facial; 12. estribo en la fosita de la ventana vestibular; 13. seno timpánico posterior de Proctor; 14. pontículo; 15. seno del tímpano; 16. ventana coclear; 17. subículo del promontorio; 18. prominencia estiloidea.

pared anterior del receso epitimpánico en su descripción [4-6, 9, 12, 13]. Los autores de este artículo siguen la descripción de Andrea, que ha sistematizado esta pared en tres niveles [16].

El nivel superior corresponde a la pared anterior del receso epitimpánico. Su altura depende de la oblicuidad del tegmen tympani y su estudio se revisa en el apartado de la sistematización de la caja del tímpano.

El nivel medio está situado en el mismo plano que el fondo del conducto auditivo externo y la membrana timpánica. Está ocupado sobre todo por el orificio timpánico de la trompa auditiva (ostium tympanicum tubae auditivae), que da acceso a la parte ósea de la trompa auditiva, que Guerrier asimila al protympanum [13]. En la parte superomedial de este orificio se encuentra el conducto del músculo tensor del tímpano (semicanalis m. tensoris tympani). En su parte superolateral desembocan el orificio de entrada del ligamento anterior del martillo y de la arteria timpánica anterior, así como el orificio de salida de la cuerda del tímpano.

El segmento inferior, que tiene 3-4 mm de altura, mantiene unas relaciones estrechas en su cara medial con el conducto carotídeo, del que está separado por una lámina ósea perforada por trayectos destinados al paso de estructuras vasculonerviosas. Esta pared suele estar abombada y puede ser fina o dehiscente.

En ocasiones, la arteria carótida interna presenta un trayecto anómalo intracavitario a nivel de la caja del tímpano, lo que da lugar a un aspecto de tumor vascular en la otoscopia.

Pared posterior o mastoidea (paries mastoideus) (Fig. 10)

Esta pared es la más alta (14 mm) y está constituida sobre todo por hueso de la porción petrosa. En ella se distinguen dos partes:

- una parte superior, ocupada por el aditus ad antrum;
- una parte inferior que constituye la región del retrotímpano.

Aditus ad antrum. Es el orificio de paso entre el receso epitimpánico y el antro mastoideo. Tiene una forma triangular de vértice inferior y mide 4 mm de alto. Su pared medial está marcada por la prominencia lisa y redondeada del conducto semicircular lateral.

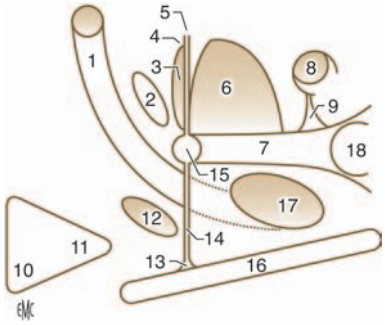

Figura 11. Sistematización del retrotímpano. 1. Conducto facial; 2. ventana vestibular; 3. seno timpánico posterior de Proctor; 4. cresta timpánica posterior de Andrea; 5. pontículo; 6. seno timpánico; 7. cresta piramidal; 8. aditus ad antrum; 11. fosa del yunque; 12. receso facial; 13. prominencia cordal; 14. cresta cordal; 15. eminencia piramidal; 16. surco timpánico; 17. fosita prepiramidal de Grivot; 18. prominencia estiloidea.

El ángulo inferior o suelo del aditus representa la fosita del yunque (fossa incudis), a nivel de la que se apoya el extremo de la rama corta del yunque. Esta región se relaciona con el codo del facial, del que sólo está separada por una delgada lámina ósea de 1-3 mm.

Retrotímpano. De todas las paredes de la caja, ésta es la más accidentada. Es fácil de comprender gracias a la sistematización que han realizado Guerrier y Andrea [13, 17], quienes han definido cuatro regiones a partir de varias referencias anatómicas que aparecen en esta pared (Fig. 11). Hay que señalar que la NA no tiene denominaciones para todos los elementos anatómicos de esta región y que los autores de este artículo conservan los términos de Guerrier [13].

Referencias anatómicas.

- La eminencia piramidal (eminentia pyramidalis) es una prominencia cónica, pocas veces piramidal, situada en pleno centro de la región. Su volumen es variable y tiene una altura de 2 mm. Su base suele estar en continuidad con el relieve del conducto facial. El vértice de la eminencia piramidal deja paso al tendón del músculo del estribo, que siempre puede identificarse con facilidad.
- La eminencia cordal está situada inmediatamente medial al surco timpánico (alrededor de 1 mm) en el mismo plano que la eminencia piramidal. En su vértice se encuentra la abertura timpánica del canalículo de la cuerda del tímpano (tympanica canaliculi chordae tympani).
- La prominencia estiloidea (prominencia styloidea).

Relieves óseos. La eminencia piramidal es la auténtica piedra angular de la región y constituye una buena referencia quirúrgica. Es el punto de convergencia de cinco relieves óseos que forman una cruz y que permiten dividir el retrotímpano en cuatro regiones distintas.

Lateralmente y en sentido transversal se encuentra la cresta cordal de Proctor, que se extiende de la base de la eminencia piramidal a la eminencia cordal. La cresta cordal se presenta en la mayoría de las ocasiones como una verdadera cresta ósea, pero a veces puede adoptar otros aspectos: una línea poco marcada, una punta ósea completada por una porción fibrosa, e incluso dos puntas óseas unidas por un puente fibroso.

En la parte inferior y en sentido longitudinal: la cresta piramidal. Es más o menos prominente y se extiende hacia debajo de la base de la eminencia piramidal, hacia la prominencia estiloidea. Puede ser muy corta, e incluso inexistente cuando la prominencia estiloidea es muy marcada.

En sentido medial, transversal y hacia delante: el pontículo. Une la base de la eminencia piramidal con el borde posterosuperior del promontorio. Al igual que la

cresta cordal, se trata en la mayoría de las ocasiones de un auténtico puente óseo. Algunas veces adopta la forma de una punta ósea del lado del promontorio o de la eminencia piramidal, completada por una brida fibrosa.

En sentido medial, transversal y posterior: la cresta timpánica posterior de Andrea. Guerrier la observa en un 75% de las ocasiones [13]. Nace en el borde posterior del seno timpánico, al que parece continuar hacia arriba. En el 25% de los casos está unida al pontículo, con el que participa en la separación entre el seno timpánico en la parte inferior y el seno timpánico posterior en la superior.

En la parte superior y oblicua lateralmente: la prominencia del conducto facial (codo).

Regiones delimitadas por los relieves. La región inferolateral (fosita prepiramidal de Grivot) está situada por debajo de la cresta cordal, lateral a la cresta piramidal y medial al surco timpánico. Se trata de una fosita única cuya profundidad media es de 2,5 mm. Esta fosita se relaciona estrechamente con el nervio facial, del que tan sólo está separada por una lámina de hueso muy fino.

La región superolateral (el receso facial) es una zona plana situada entre la cresta cordal y la cara lateral del conducto facial. Sus otros dos límites son, lateralmente, el surco timpánico y, en la parte superior, la fosita del yunque. Esta región está constituida por un conjunto de pequeñas celdillas, de las cuales una, que es más grande y puede individualizarse, constituye la fosita suprapiramidal de Sappey. Ésta es la zona de trepanación de la timpanotomía posterior [18].

La región superomedial (el seno timpánico posterior de Proctor) está delimitada en su parte superior por el conducto facial y, en la inferior, por el pontículo y la cresta timpánica posterior. La profundidad de esta cavidad es de 1,8 mm y varía según la procidencia del conducto facial [19].

Hay que señalar que algunos autores consideran esta región como la parte superior del seno timpánico, mientras que otros la relacionan con la fosita de la ventana vestibular.

La región inferomedial (el seno timpánico) está delimitada por el promontorio en la parte medial, la eminencia piramidal lateralmente, el pontículo y la cresta timpánica superior (o posterior) en la parte alta y el subículo del promontorio (subiculum promontorii) en la inferior. Este último forma un puente que se tiende entre la prominencia estiloidea y el promontorio hasta por encima de la ventana coclear. El seno timpánico constituye la cavidad más amplia de todas las fositas de la pared posterior, con una profundidad media de 3 mm. Su orificio es más estrecho que su cavidad. Sus paredes son lisas. Su eje es perpendicular al eje del conducto auditivo externo. La pared medial del seno está separada del conducto semicircular posterior por una pared ósea de 1 mm de grosor. El fondo del seno siempre está separado de las celdillas mastoideas. Como indica Guerrier [13], su localización ha sido muy discutida, y muchos autores lo han situado a nivel de la pared medial y lo han asimilado a una tercera ventana.

El seno timpánico es una localización frecuente del colesteatoma y su exploración quirúrgica por la vía del conducto auditivo o por la vía de la timpanotomía posterior es imposible o incompleta [17, 20].

Contenido

La caja del tímpano está ocupada por los tres huesecillos, así como por sus anexos: articulaciones, ligamentos, músculos y repliegues mucosos.

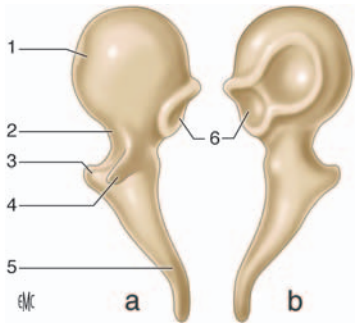

Figura 12. Malleus (martillo). a. Vista anterior; b. vista posterior. 1. Cabeza; 2. cuello; 3. apófisis lateral; 4. apófisis anterior; 5. mango; 6. superficie articular (articulación incudomaleolar). (Según [12].)

Huesecillos del oído (ossicula auditus)

Los tres huesecillos de la caja del tímpano forman la cadena osicular que se dispone entre la membrana timpánica y la ventana vestibular. Desde la superficie hasta la parte más profunda se encuentran el martillo, el yunque y el estribo.

Martillo (malleus) (Fig. 12). Este huesecillo es el más lateral y el más anterior, así como el más largo (7-9 mm). Pesa unos 25 mg como promedio.

Tiene una forma de maza y consta de cabeza, cuello, mango y dos apófisis.

La cabeza (caput mallei) constituye el extremo superior del hueso y está situada por encima de la membrana timpánica, en el receso epitimpánico. Tiene forma ovoide y es voluminosa respecto al resto del huesecillo. Es lisa salvo en su parte posteromedial, donde presenta una superficie articular destinada al cuerpo del yunque. Esta superficie articular de forma elíptica, con su eje mayor dirigido en sentido inferomedial, está delimitada por un rodete óseo y se encuentra dividida por una cresta vertical en dos carillas más pequeñas interna y posterior.

El cuello (collum mallei) sostiene la cabeza. Es muy corto y aplanado de delante hacia atrás. Su borde lateral se relaciona con la pars flaccida y con el receso superior de la membrana timpánica. Su borde medial está cruzado en ángulo recto por la cuerda del tímpano, que cabalga el tendón del músculo tensor del tímpano insertado en este mismo borde.

El mango o manubrio (manubrium mallei) es la continuación del cuello y desciende en oblicuo en sentido inferoposterior. Al igual que el cuello, el mango es aplanado de delante hacia atrás y presenta dos caras (anterior y posterior) y dos bordes (lateral y medial). Su extremo distal tiene forma de espátula y se relaciona con el ombligo, que es la zona donde el mango está muy adherido a la membrana del tímpano (umbo).

El eje del mango del martillo no está situado en la prolongación del eje de la cabeza y del cuello, y forma un ángulo de 135° abierto hacia arriba, atrás y medialmente.

La apófisis lateral (processus lateralis) aparece como una eminencia cónica de 1 mm, que se origina en la parte inferolateral del cuello. Es una prominencia bien identificable en el tímpano (prominencia maleolar), que sirve de inserción para los dos ligamentos timpanomaleolares que limitan la zona inferior de la pars flaccida.

La apófisis anterior (processus anterior) se desprende de la parte anterior y media del cuello. Se trata de una espina ósea delgada que se continúa con el ligamento anterior del martillo, que se insinúa en la fisura petrotímpano-escamosa. Esta apófisis no parece intervenir en la audición, porque suele estar fracturada o parcialmente reabsorbida en los adultos [21].

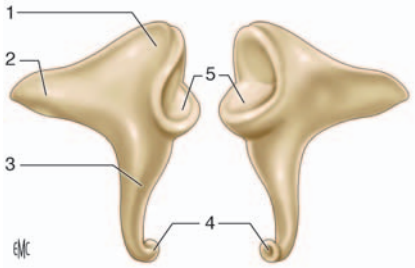

Figura 13. Incus (yunque). a. Vista lateral; b. vista medial. 1. Cuerpo; 2. rama corta; 3. rama larga; 4. apófisis lenticular; 5. superficie articular (articulación incudomaleolar). (Según [12].)

Yunque (incus) (Fig. 13). Este huesecillo se sitúa en posición medial y posterior respecto al martillo y pesa un poco más que éste. Se compara con una muela o diente bicúspide y consta de un cuerpo (corona) y dos ramas (raíces).

El cuerpo (corpus incudis) tiene una forma cuboidea aplanada en sentido transversal. Su cara anterior, elíptica en forma de silla de montar, es articular, y se relaciona con la de la cabeza del martillo.

La rama corta (crus breve) es una apófisis cónica que prolonga el cuerpo en sentido posterior. Su eje mayor es horizontal y su extremo posterior se aloja en la fosa del yunque.

La rama larga (crus longum) es más larga y más delgada que la previa. Su dirección es similar a la del mango del martillo y forma un ángulo de 100° con la crus breve [6]. Su extremo inferior se acoda en ángulo recto y termina en un abultamiento redondeado, la apófisis lenticular (processus lenticularis), que se articula con el estribo. Su remodelación sirve, en caso de transposición de este huesecillo, en algunas indicaciones de osiculoplastia.

Estribo (stapes) (Fig. 14). Es el huesecillo más pequeño y el más ligero (2 mg). Está situado en la fosita de la ventana vestibular, bajo el conducto facial, entre la apófisis lenticular del yunque y la ventana vestibular. Su forma recuerda a un estribo de jinete y presenta una cabeza, dos ramas y una base.

La cabeza (caput stapedis) tiene forma de cuadrilátero (2 mm) y está excavada en su cara lateral por una cavidad glenoidea que se relaciona con la superficie articular de la apófisis lenticular. Su cara medial se continúa con las dos ramas y presenta a este nivel una estrangulación circular o cuello.

Las ramas anterior y posterior (crus anterius y posterius) forman el arco estapedial y unen la cabeza con la base del estribo, delimitando un espacio semicircular que a veces está ocupado por un pliegue de la mucosa timpánica, la membrana obturatriz del estribo. La cara cóncava de las ramas presenta un surco. La rama posterior es la más larga y la más gruesa. La rama anterior es menos curva y a veces es rectilínea. Su grosor es variable y puede molestar durante la crurotomía en la cirugía de la otosclerosis.

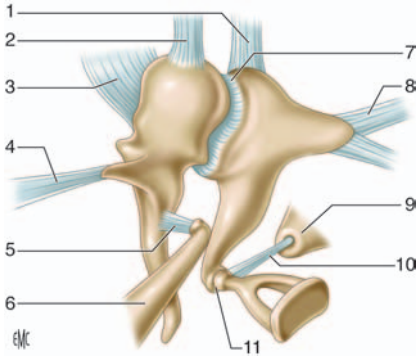

Figura 15. Articulaciones de los huesecillos, músculos y ligamentos. 1. Ligamento superior del yunque; 2. ligamento superior del martillo; 3. ligamento lateral del martillo; 4. ligamento anterior del martillo; 5. tendón del músculo tensor del tímpano; 6. músculo tensor del tímpano en el interior de su conducto; 7. articulación incudomaleolar; 8. ligamento posterior del yunque; 9. eminencia piramidal; 10. tendón del músculo del estribo; 11. articulación incudoestapedial. (Según [12].)

La base (basis stapedis) es una delgada lámina ósea de forma ovalada o reniforme que se adapta perfectamente a la ventana del vestíbulo. Su superficie no es plana, sino inclinada alrededor de su eje polar. Legent [12] la compara con una hélice de dos palas, cuya mitad anterior se orienta hacia el suelo del vestíbulo y la mitad posterior hacia la bóveda. En la zona media de la cara timpánica de la platina, y a lo largo de su mayor parte, discurre una pequeña cresta ósea más o menos pronunciada, que a veces está ausente.

Articulaciones interosiculares (articulationes ossiculorum auditus) (Fig. 15)

Se distinguen tres.

Articulación incudomaleolar (articulatio incudomallearis). Se trata de una articulación por encaje recíproco (hidartrosis) que une la cara posterior de la cabeza del martillo con la cara anterior del cuerpo del yunque. Existe un menisco interarticular. Tras la pubertad, en la articulación se produce una osificación que da lugar a la formación de un auténtico bloque incudomaleolar carente de cualquier movilidad. Un ligamento capsular insertado en su contorno los mantiene en contacto.

Articulación incudoestapedial (articulario incudostapedia). Es una enartrosis que une la apófisis lenticular del yunque con la cavidad glenoidea de la cabeza del estribo. Al contrario que la precedente, esta articulación conserva su movilidad en los adultos y hay que señalar su fragilidad, con la posibilidad de una luxación durante

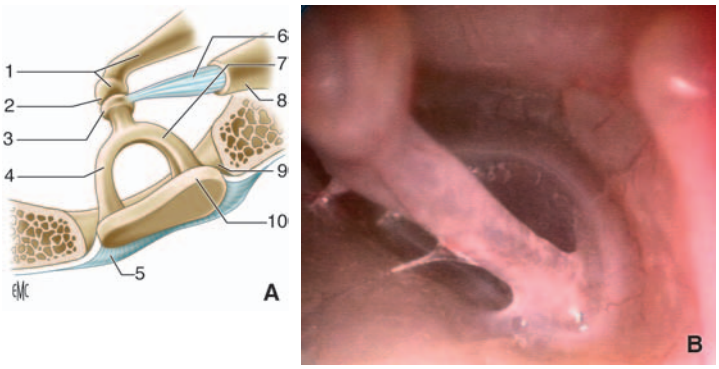

Figura 14. Stapes (estribo).
A. Estribo en la fosita de la ventana vestibular. 1. Rama larga y apófisis lenticular del yunque; 2. articulación incudoestapedial; 3. cabeza; 4. rama anterior; 5. ligamento anular; 6. tendón del músculo estapedio; 7. rama posterior; 8. eminencia piramidal; 9. fosita de la ventana vestibular; 10. base. (Según [12].)
B. Vista endoscópica del estribo con óptica de 0° de ángulo. Oído izquierdo.

los traumatismos craneales. Ambos huesos están unidos por un manguito fibroso en forma de cápsula.

Sindesmosis timpanoestapedial (syndesmosia tympanostapedia). Las superficies óseas en contacto están unidas entre sí por un ligamento: el ligamento anular del estribo (lig. anulare stapedis). Las dimensiones de este último son distintas hacia delante (100 µm de ancho, 300 µm de grosor) y hacia atrás (15 µm de ancho, 500 µm de grosor), lo que explica en parte la mayor movilidad de la parte anterior de la base del estribo [13].

Ligamentos osiculares (Fig. 15)

Estos ligamentos unen los dos huesecillos más pesados de la cadena con las paredes de la caja del tímpano.

Ligamentos del martillo. El ligamento superior o suspensorio del martillo (lig. mallei anterius) es un elemento grueso y cilíndrico que une la cabeza del martillo con la pared superior de la caja a nivel de la cresta petroescamosa superior.

El ligamento anterior del martillo (lig. mallei anterius) representa un resto fibroso del cartílago de Meckel que une la mandíbula con el martillo. Se dispone de la apófisis anterior del martillo a la parte lateral de la fisura petro-tímpano-escamosa.

El ligamento lateral del martillo (lig. mallei laterale) se extiende en abanico entre el cuello del martillo y el borde inferior de la fisura timpánica. Forma el límite superior del receso superior de la membrana del tímpano.

Ligamentos del yunque. El ligamento superior del yunque (lig. incudis superius) es inconstante y fino. Se dispone entre el cuerpo del yunque y la pared superior de la caja a nivel de la cresta petroescamosa superior.

El ligamento posterior del yunque (lig. incudis posterius) es bífido y une el extremo de la rama corta del yunque con el perímetro de la fossa incudis.

Músculos osiculares (Fig. 15)

Músculo tensor del tímpano (m. tensor tympani). Este músculo de 2 cm de longitud discurre en un conducto óseo (semicanalis m. tensoris tympani) situado en la porción superomedial de la trompa auditiva ósea, de la que se encuentra separado por un tabique (septum canalis musculotubarii). El tendón del músculo tensor del tímpano (tendo m. tensoris tympani) abandona el conducto a nivel de la apófisis cocleariforme y se dirige en perpendicular respecto al conducto en dirección al martillo, en el que se inserta en el borde medial del cuello. Mediante su contracción, tracciona del mango del martillo hacia el interior de la caja, aproxima su extremo inferior al promontorio y tensa la membrana del tímpano [22]. En caso de perforación timpánica amplia la acción de este músculo ya no está contrarrestada por la elasticidad de la membrana timpánica, y el mango del martillo, traccionado hacia el interior, puede contactar con el promontorio.

Músculo estapedio (m. stapedius). Este músculo de 7-8 mm de largo es el más pequeño del organismo. Su conducto presenta dos segmentos. Un primer segmento excavado en la pared posterior de la caja del tímpano por delante de la tercera porción del conducto facial, del que sólo está separado por una fina lámina ósea, y un segundo segmento contenido en la eminencia piramidal, acodado en ángulo recto respecto al primero y por el que sale el tendón del músculo estapedio (tendo m. stapedii). Este último, de 2 mm de longitud, se inserta en la mayoría de las ocasiones en el cuello del estribo, a veces en la rama posterior o en la articulación incudoestapedial. Al contraerse este músculo hace bascular el estribo hacia atrás.

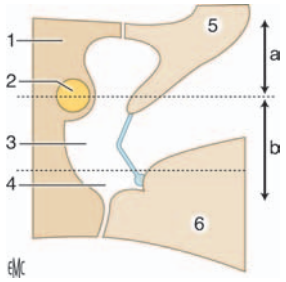

Figura 16. Corte vertical esquemático que pasa por la caja del tímpano. a. Receso epitimpánico. b. atrio. 1. Porción petrosa del hueso temporal; 2. conducto facial; 3. mesotímpano; 4. hipotímpano; 5. porción escamosa del hueso temporal; 6. porción timpánica del hueso temporal.

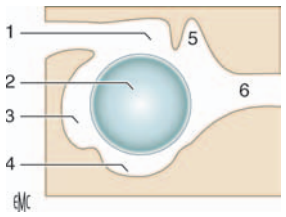

Figura 17. Sistematización de la caja del tímpano. 1. Receso epitimpánico; 2. mesotímpano; 3. retrotímpano; 4. hipotímpano; 5. receso epitimpánico anterior (fosita supratubárica). 6. protímpano.

Pliegues mucosos

Las paredes de la caja y su contenido están recubiertas por la mucosa timpánica (tunica mucosa cavi tympani), que se continúa hacia delante con la mucosa de la trompa auditiva y hacia atrás con la mucosa de los anexos mastoideos. Esta mucosa, de tipo respiratorio, es poco gruesa, de color gris rosáceo y está íntimamente adherida al periostio.

Al igual que sucede con el peritoneo alrededor de las vísceras abdominales, la mucosa timpánica se desprende en ciertas zonas de la caja para rodear a los huesecillos del oído, sus tendones y sus ligamentos, formando repliegues mucosos, que constituyen auténticos mesos por los que pasan los vasos. Estos mesos o pliegues (la NA mantiene el término de pliegue en lugar del que suele usarse de repliegue) son responsables de la formación de auténticos compartimentos a nivel de la caja del tímpano. Se estudian en el apartado siguiente.

Sistematización de la caja del tímpano

La caja del tímpano es la porción media y principal del oído medio. Está situada por detrás de la trompa auditiva y por delante de los anexos mastoideos. Al contrario que la NA, la mayor parte de los anatomistas no incluyen el antro mastoideo en la caja.

La caja del tímpano suele dividirse en dos zonas: una superior o receso epitimpánico y otra inferior, que suele denominarse atrio (no tiene denominación en la NA) (Figs. 16 y 17). El nivel de demarcación entre ambas zonas es netamente individualizable debido a la presencia de relieves anatómicos en las paredes de la caja y a los distintos elementos que ocupan esta última. A nivel de la caja existe un estrechamiento representado lateralmente por el dintel neuromuscular (segunda porción del conducto facial y porción timpánica del conducto del músculo tensor del tímpano) y medialmente por el borde inferior de la porción cupular. La anchura de la caja alcanza a este nivel 2 mm, mientras que es de 6 mm en el receso epitimpánico y de 4 mm en el atrio [6, 21]. La presencia de los huesecillos del oído, de

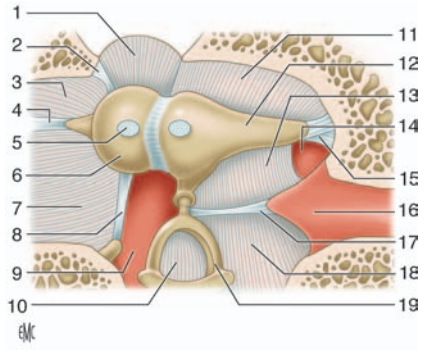

Figura 18. Diafragma timpánico según Proctor. Vista superior del receso epitimpánico tras la ablación del tegmen. 1. Ligamento lateral del martillo; 2. ligamento timpanomaleolar anterior; 3. pliegue anterior del martillo; 4. ligamento anterior del martillo; 5. ligamento superior del martillo; 6. cabeza del martillo; 7. pliegue del tendón del músculo tensor del tímpano; 8. tendón del músculo tensor del tímpano; 9. istmo timpánico anterior; 10. membrana obturatriz del estribo; 11. pliegue lateral del yunque; 12. cuerpo y rama corta del yunque; 13. pliegue medial del yunque; 14. istmo timpánico posterior; 15. ligamento posterior del yunque; 16. eminencia piramidal; 17. tendón del músculo del estribo; 18. pliegue del estribo; 19. estribo. (Según [5]).

sus anexos y de los repliegues mucosos completa esta separación. Proctor [5] describe la presencia de un auténtico diafragma timpánico constituido por (Fig. 18):

- la cabeza y el cuello del martillo, el cuerpo y la rama corta del yunque;
- el ligamento anterior y el ligamento lateral del martillo, así como el ligamento posterior del yunque;
- los pliegues mucosos:
  - pliegue del tendón del músculo tensor del tímpano dispuesto entre el conducto del músculo tensor del tímpano y el ligamento anterior del martillo;
  - pliegue anterior del martillo, dispuesto entre la cabeza, la apófisis anterior y el ligamento anterior del martillo por una parte, y el ligamento timpanomaleolar anterior por otra;
  - pliegue lateral del yunque, dispuesto entre el cuerpo y la rama corta del yunque por una parte y el borde inferior de la parte cupular por otra;
  - pliegue medial del yunque, dispuesto entre las dos ramas del yunque por una parte y el estribo, el tendón del músculo y la eminencia piramidal por otra;
  - pliegue del estribo (plica stapedis), dispuesto entre la rama posterior del estribo, el tendón del músculo del estribo y la eminencia piramidal;
  - membrana obturatriz del estribo, dispuesta entre las dos ramas de estos huesecillos.

Entre estas dos zonas, Proctor [5] describe dos vías de comunicación que denomina istmos. El istmo timpánico anterior, que es el más grande, está situado entre el tendón del músculo tensor del tímpano por delante y el estribo por detrás. El istmo timpánico posterior está situado entre el pliegue medial del yunque por delante, la eminencia piramidal y el muro posterior de la caja por detrás, y la rama larga y el ligamento posterior del yunque lateralmente.

Atrio

Es la zona más amplia de las dos en las que se divide la caja del tímpano. En la parte posterosuperior de esta cavidad relativamente libre se encuentra la rama larga del yunque y el estribo.

El atrio puede subdividirse en distintos espacios (Fig. 17). En el centro, frente a la membrana timpánica, se sitúa el mesotímpano. Las otras regiones se sitúan rodeándolo por completo. Por detrás se encuentra el retrotímpano, que es el segmento inferior de la pared posterior de la caja. Hacia abajo está el hipotímpano y delante el protímpano.

Un elemento nervioso pasa a modo de puente a través del atrio: la cuerda del tímpano (chorda tympani). Se origina en la tercera porción del nervio facial y penetra en la caja a través de la abertura timpánica del canalículo de la cuerda del tímpano (apertura tympanica canaliculi chordae tympani), situado sobre la eminencia cordal. Describe una curva de concavidad inferior durante su trayecto en la caja y contacta con el borde medial del cuello del martillo. La cuerda está revestida por una mucosa a la que levanta formando el pliegue de la cuerda del tímpano (plica chordae tympani). La cuerda sale de la caja por la fisura petrotímpano-escamosa.

La cuerda participa también en la formación de dos pliegues especiales en la cara endocavitaria de la membrana del tímpano (Fig. 19). En su trayecto por detrás del martillo, la cuerda está envuelta en el pliegue

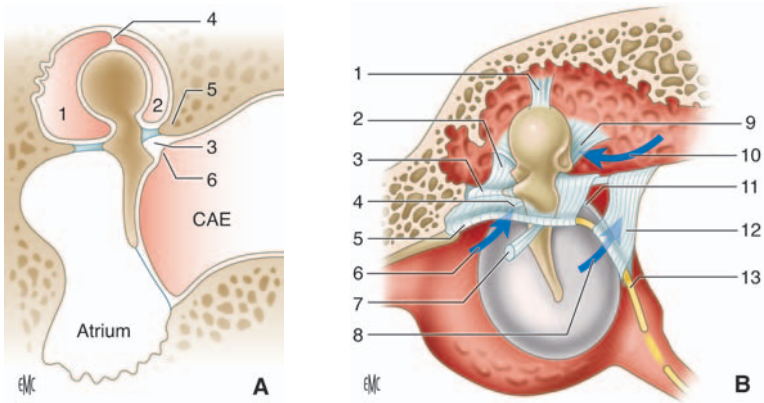

Figura 19.
A. Los distintos compartimentos de la cavidad timpánica. 1. Ático interno; 2. ático externo; 3. bolsa de Prussak; 4. tabique interatical; 5. muro del ático; 6. membrana de Shrapnell o pars flaccida.
B. Receso anterior y posterior de la membrana del tímpano. 1. Ligamento superior del martillo; 2. pliegue anterior del martillo; 3. apófisis anterior del martillo y ligamento anterior del martillo; 4. ligamento timpanomaleolar anterior; 5. pliegue maleolar anterior; 6. receso anterior de la membrana del tímpano; 7. tendón del músculo tensor del tímpano; 8. receso posterior de la membrana del tímpano; 9. ligamento lateral del martillo; 10. receso superior de la membrana del tímpano; 11. ligamento timpanomaleolar posterior; 12. pliegue maleolar posterior; 13. cuerda del tímpano. CAE: conducto auditivo externo. (Según [12].)

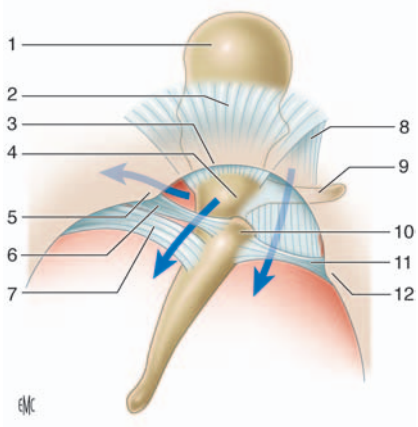

Figura 20. Receso superior de la membrana del tímpano. Las flechas ilustran las vías de comunicación entre el receso superior de la membrana del tímpano por una parte, y el receso epitimpánico y los recesos anterior y posterior de la membrana timpánica por otra parte. 1. Cabeza del martillo; 2. ligamento lateral del martillo; 3. escotadura timpánica; 4. cuello del martillo; 5. espina timpánica menor; 6. ligamento timpanomaleolar posterior; 7. pliegue maleolar posterior; 8. pliegue anterior del martillo; 9. apófisis anterior del martillo; 10. apófisis lateral del martillo; 11. ligamento timpanomaleolar anterior; 12. espina timpánica mayor. (Según [5].)

maleolar posterior (plica mallearis posterior), que limita con la pars tensa el receso posterior de la membrana del tímpano (recessus membranae tympani posterior). En su segmento anterior, la cuerda levanta el pliegue maleolar anterior (plica mallearis anterior), que envuelve también la apófisis anterior y el ligamento anterior del martillo, así como la arteria timpánica anterior, y forma junto a la pars tensa el receso anterior de la membrana del tímpano (recessus membranae tympani anterior).

Receso epitimpánico (Fig. 20)

Es la zona superior de la caja del tímpano, que contiene la cabeza del martillo, el cuerpo y la rama corta del yunque. Esta cavidad representa alrededor del 33% del volumen de la caja del tímpano y comunica por detrás con los anexos mastoideos, a través del aditus ad antrum.

El epitímpano está separado en dos cavidades (lateral y medial) por un tabique sagital osteoligamentoso formado por la rama corta y el cuerpo del yunque, la cabeza del martillo y los ligamentos y pliegues superiores del yunque y del martillo. Este tabique sólo se prolonga hasta la pared anterior del receso, donde describe un tercer compartimento anterior.

El compartimento medial es el más amplio. Está limitado hacia arriba por el tegmen tympani, medialmente por la pared laberíntica y a nivel lateral por el tabique sagital. Su pared inferior, formada por el diafragma timpánico, le separa del atrio. Por detrás del músculo tensor del tímpano comunica con el atrio a través del istmo timpánico anterior.

El compartimento lateral es más estrecho y se sitúa entre el tabique interepitimpánico a nivel medial y la escama del temporal lateralmente. La NA lo denomina porción cupular, término que los autores de este artículo reservan para la parte escamosa de este mismo receso (muro del ático). En la parte inferior de este compartimento se encuentra el receso superior de la membrana del tímpano, que es una parte integrante del epitímpano, limitado hacia arriba por el ligamento lateral del martillo, hacia abajo por la apófisis lateral de este huesecillo y por el pliegue anterior del martillo, y a nivel lateral por la pars flaccida (dispuesta entre la fisura timpánica y los ligamentos timpanomaleolares). Este espacio comunica hacia atrás con el epitímpano y hacia abajo con los recesos anterior y posterior de la membrana del tímpano (Fig. 20).

Se describe un tercer espacio en la porción anterior del epitímpano y se denomina receso epitimpánico anterior o fosita supratubárica según los autores [5, 16, 23-26]. Este espacio, de volumen variable, se sitúa por delante de la cabeza del martillo, del que suele estar separado por una lámina ósea premaleolar que desciende del tegmen tympani. Esta cresta ósea se extiende desde el conducto facial (región del ganglio geniculado) a la porción cupular y puede estar recubierta por una membrana mucosa que se prolonga hacia abajo hasta el cuello del martillo, aislándolo así del receso epitimpánico hacia atrás. El límite inferior de este espacio está constituido por el pliegue del tendón del músculo tensor del tímpano, que puede estar osificado y denominarse en tal caso cresta supratubárica según Andrea [16, 23], o COG por los autores anglosajones [24]. Este límite inferior ha sido objeto de numerosas descripciones anatómicas [24-26]. Hay que recordar que si el pliegue está poco desarrollado, el espacio está en comunicación directa con el protímpano por debajo, mientras que si está bien desarrollado, separa por completo el receso del nivel inferior de la caja. Es indispensable un buen conocimiento anatómico de esta región en la cirugía del colesteatoma. Para realizar una epitimpanectomía anterior adecuada, es necesario extirpar la lámina ósea. Asimismo, la aireación de los compartimentos del oído puede requerir la ablación del pliegue del tendón del músculo tensor del tímpano cuando éste tabica en sentido inferior el receso epitimpánico.

Anexos mastoideos (annexae mastoideae)

Forman una de las tres partes del oído medio. Están constituidos por celdillas aéreas excavadas en el interior de la porción mastoidea del hueso temporal. Su volumen y su tamaño son muy variables. Siempre se distingue una celdilla más grande y de localización anatómica constante, que es el antro mastoideo (antrum mastoideum), alrededor del cual se disponen las celdillas mastoideas (cellulae mastoideae).

El desarrollo de las celdillas mastoideas está condicionado en gran parte por la neumatización del hueso temporal, que es variable según las personas y puede estar a su vez alterado por un proceso patológico local. Al nacer, el antro mastoideo ya está presente. La neumatización de las celdillas mastoideas, que comienza en el estadio fetal, se continúa durante toda la primera infancia [5]. En los adultos se distinguen varios tipos de estructuras mastoideas.

- neumática: existen numerosas celdillas mastoideas y los anexos mastoideos pueden constituir una gran cavidad aérea;
- diploica: las celdillas mastoideas son estrechas y esponjosas;
- mixta (neumática y diploica): esta situación sería la más frecuente según Legent [12];
- ebúrnea: el sistema de celdillas mastoideas se limita al antro. Un fenómeno inflamatorio crónico es responsable de esta esclerosis, con formación de un hueso denso como el marfil en lugar de las celdillas mastoideas.

Antro mastoideo (antrum mastoideum)

De forma bastante esquemática, el antro se asemeja a un poliedro con seis caras.

Situación del antro

Es la principal celdilla de los anexos mastoideos. Su desarrollo comienza durante el período fetal. Su situación y sus dimensiones varían según la edad. Al nacer, es el único representante del complejo mastoideo y se sitúa en posición alta por encima del borde superior del conducto auditivo externo. Es superficial y está muy cerca de la cortical. Durante el desarrollo el antro se desplaza en profundidad y hacia abajo, de modo que en los adultos se sitúa por detrás del receso epitimpánico y se proyecta sobre la cortical mastoidea a nivel de la espina suprameática y de la zona cribosa retromeática según un cuadrado de 1 cm de lado cuyo límite superior es la línea temporal (linea temporalis) y el límite anterior es tangente a la cara posterior del conducto auditivo externo.

Hay que señalar que en la NA el antro está situado a nivel de la caja del tímpano, al igual que el aditus ad antrum, mientras que los anexos mastoideos se clasifican en dos grupos: las celdillas mastoideas y las celdillas timpánicas.

Paredes del antro

Pared superior. Constituye el tegmen antri, que es la prolongación posterior del tegmen tympani. Esta pared suele ser delgada y separa el antro del lóbulo temporal. Pocas veces aparece dehiscente y en ocasiones está neumatizada por celdillas subantrales.

Pared inferior. Se relaciona con las celdillas subantrales profundas o trayecto intersinusofacial. Su nivel es variable, pero en la mayoría de las ocasiones tiene una posición declive respecto al aditus ad antrum.

Pared medial. Su constitución es petrosa y se relaciona en su parte anterior con el laberinto óseo: prominencia del conducto semicircular lateral y más en profundidad con el conducto semicircular posterior. Hacia atrás, su trepanación da acceso a la fosa cerebral posterior.

Pared lateral. Es de constitución escamosa y representa la vía de acceso quirúrgico del antro. Entre la cortical mastoidea y el antro se sitúan las celdillas periantrales superficiales.

Pared posterior. Se relaciona con la porción descendente del seno sigmoide. La distancia entre sus dos elementos es muy variable según las personas y el grado de neumatización mastoidea. Por lo general, se encuentran celdillas intersinusoantrales. En caso de procidencia del seno sigmoide, la pared está en contacto directo con el vaso.

Pared anterior. El antro está en comunicación directa con el epitímpano a través del aditus ad antrum, que es un auténtico conducto situado en el segmento superior de esta cara.

El segmento inferior de esta pared está constituido por una lámina ósea (pie del hueso escamoso) que, a ambos lados del sulcus tympanicus separa el antro de la cavidad timpánica en profundidad, y del conducto auditivo externo en superficie. El nervio facial penetra en la mastoides a nivel del suelo del antro, tras lo que discurre por la parte profunda de la lámina ósea, que suele denominarse macizo del facial de Gellé.

Se deben recordar las relaciones entre la tercera porción del nervio facial y el sulcus tympanicus. El nervio facial desciende según un eje vertical para hacerse superficial a unos 2-3 mm a nivel de su punto de salida del hueso temporal. Debido a la inclinación de la membrana timpánica, el nervio facial y el surco timpánico se cruzan en X alargada, más o menos a la altura de la ventana coclear.

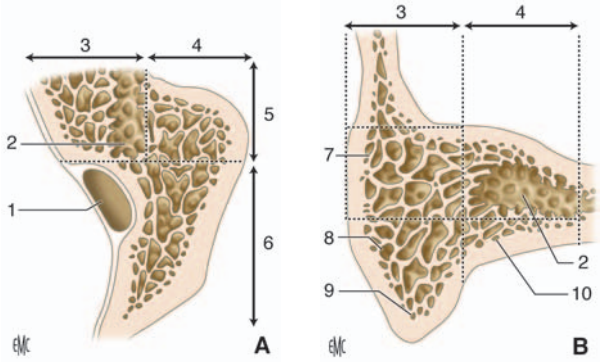

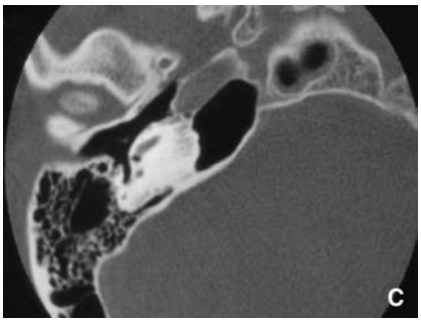

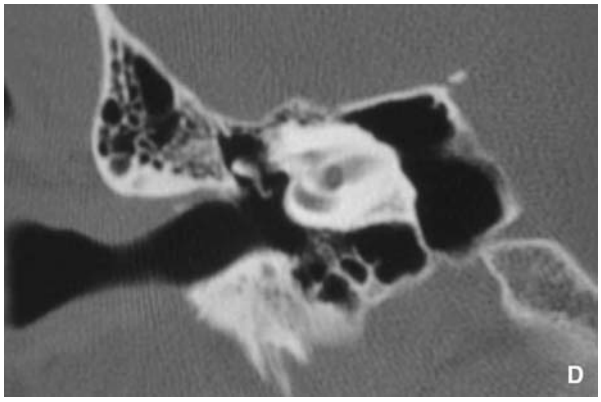

Figura 21. Sistematización de los anexos mastoideos.
A. Corte esquemático horizontal de los anexos mastoideos que pasa por el antro.
B. Corte esquemático frontal que pasa a nivel del grupo anterior de las celdillas mastoideas. 1. Seno lateral; 2. celdilla antral; 3. columna profunda del grupo anterior de las celdillas mastoideas; 4. columna superficial del grupo anterior de las celdillas mastoideas; 5. grupo anterior de las celdillas mastoideas; 6. grupo posterior de las celdillas mastoideas; 7. celdillas periantrales superficiales; 8. celdillas subantrales superficiales; 9. celdillas de la punta mastoidea; 10. celdillas subantrales profundas. (Según Guerrier [13].)
C, D. TC: hiperneumatización del peñasco que aísla el bloque laberíntico y el CAI.

Celdillas mastoideas (cellulae mastoideae) (Fig. 21A)

Las celdillas mastoideas se distribuyen alrededor del antro y suelen dividirse en dos grupos (Mouret): uno anterior y otro posterior. Se puede encontrar un tabique vestigial entre ambos grupos, separando la parte anterolateral de las celdillas mastoideas (de origen escamoso) de la parte posteromedial (de origen petroso). Este tabique denominado muro de Schwartze y Eyssel (septum de Körner según los anglosajones) no debe confundirse con la pared interna de las cavidades mastoideas.

El grupo anterior está formado por dos columnas, una superficial y otra profunda.

La columna superficial consta de tres niveles, que en sentido descendente son:

- las celdillas periantrales superficiales relacionadas con la pared lateral del antro. Entre estas celdillas no hay que confundir a la gran celdilla de Lenoir con el antro;
- las celdillas subantrales superficiales;
- las celdillas de la punta mastoidea.

La columna profunda consta de tres zonas:

- el antro ocupa la parte superior;
- las celdillas subantrales profundas se sitúan en la zona inferior. Representan el trayecto intersinusofacial.

El grupo posterior corresponde a los dos grandes grupos de celdillas pre y retrosinusales.

El grupo presinusal está representado sobre todo por las celdillas intersinusomeníngeas (ángulo senodural).

El grupo retrosinusal es el más posterior y está centrado por la vena emisaria mastoidea.

Celdillas accesorias

El hueso temporal, excepto su parte timpánica, está excavado por numerosas celdillas neumáticas. Estas celdillas no están desarrolladas en el bloque mastoideo. La NA reconoce las celdillas timpánicas (cellulae tympanicae). También hay que distinguir las celdillas desarrolladas en la parte petrosa y relacionadas con el laberinto.

Celdillas timpánicas

En la región del epitímpano puede encontrarse una neumatización más o menos significativa del pie de la parte escamosa. Esta neumatización puede continuarse hacia delante en la apófisis cigomática y dar lugar a la paramastoides cigomática.

En el hipotímpano pueden existir celdillas que a veces están muy desarrolladas y extendidas bajo el laberinto.

Celdillas petrosas perilaberínticas (Fig. 21B, C)

Estos trayectos de celdillas nacen de la región mastoidea y se dirigen hacia el vértice petroso [12].

Las celdillas retrolaberínticas superiores dependen del grupo intersinusomeníngeo.

Las celdillas translaberínticas proceden de la pared interna del antro y pasan a través del arco del conducto semicircular anterior.

Las celdillas retrolaberínticas inferiores provienen del grupo intersinusofacial.

Trompa auditiva (tuba auditiva)

La trompa auditiva engloba clásicamente dos estructuras diferentes: una ósea (el receso anterior de la caja) y otra fibrocartilaginosa (la trompa cartilaginosa).

Generalidades

La trompa auditiva, que conecta la parte anterior de la caja del tímpano con la pared lateral de la rinofaringe, está formada por la unión de dos estructuras de naturaleza diferente (Fig. 22). Su segmento posterolateral, excavado en la parte inferior del hueso temporal, constituye la parte ósea de la trompa auditiva (pars ossea tubae auditivae). Guerrier [17] y Bremond [11] consideran que esta porción ósea no es otra que el protímpano de la caja del tímpano (protímpano alto, según Bremond), situado por delante del mesotímpano. Su segmento anteromedial, más largo, pertenece a la faringe y constituye la parte cartilaginosa de la trompa auditiva (pars cartilaginea tubae auditivae).

Estas dos porciones tienen la forma de un cucurucho aplanado en sentido transversal y se unen por sus vértices truncados a nivel del istmo de la trompa auditiva (isthmus tubae auditivae).

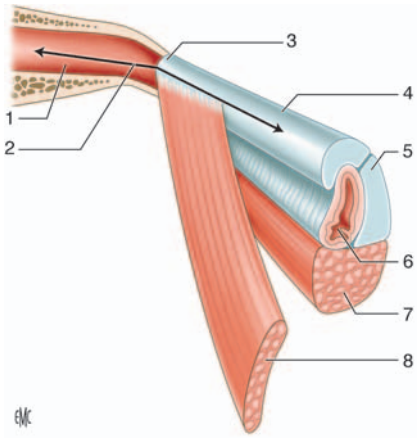

Figura 22. Vista esquemática de la trompa auditiva. 1. Parte ósea de la trompa auditiva; 2. orificio timpánico de la trompa auditiva; 3. istmo de la trompa auditiva; 4. parte cartilaginosa de la trompa auditiva; 5. cartílago tubárico; 6. orificio faríngeo de la trompa auditiva; 7. músculo elevador del velo del paladar; 8. músculo tensor del velo del paladar.

La longitud total de la trompa es de 31-38 mm. La porción ósea mide 11-12 mm, mientras que la porción cartilaginosa mide 24-25 mm de promedio [5]. Las pruebas de imagen modernas (TC y RM) también permiten medir su longitud [27, 28] (Fig. 23B, C).

A partir de su orificio timpánico, la trompa se dirige en sentido inferior, anterior y medial. En los adultos, la trompa tiene una inclinación de 30-40° con el plano horizontal, de modo que el orificio faríngeo se sitúa 15 mm más abajo que el orificio timpánico. En los niños la trompa tiene una dirección más horizontal, de alrededor de 10°. Respecto al eje anteroposterior, la trompa forma un ángulo de 45° dirigido hacia el interior. Los dos segmentos óseos y fibrocartilaginosos de la trompa forman entre sí un ángulo de 160° abierto hacia abajo [28, 29].

El calibre de la trompa varía según el nivel que se considere. El istmo es el punto más estrecho. Mide 2 mm de alto por 1 mm de ancho. La luz de la trompa se ensancha en ambas direcciones a partir de este cuello.

Parte ósea de la trompa auditiva (1/3 de longitud) [16, 23] fija: protímpano

Es un conducto de 11-12 mm, situado en el hueso temporal, en el que se describen cuatro paredes y dos orificios. El segmento óseo de la trompa está ubicado en la prolongación de la caja del tímpano, excavado en el interior de la porción petrosa del hueso temporal, y la parte timpánica constituye su cubierta externa.

El orificio posterior o timpánico de la trompa auditiva (ostium tympanicum tubae auditivae) o del protímpano delimita el punto de entrada en la porción ósea y mide 5 mm de alto por 3 mm de ancho. Ya se ha indicado que ocupa la parte media de la pared anterior de la caja del tímpano. Estas estructuras se localizan perfectamente mediante la TC [30].

La pared medial se relaciona con el conducto carotídeo, del que sólo está separada por un delgado tabique óseo, que a veces está dehiscente. Esta pared está perforada por el conducto caroticotimpánico y por pequeños orificios de venas anastomóticas.

La pared superior, de constitución petrosa, es la prolongación anterior del tegmen tympani. El conducto del músculo tensor del tímpano está situado en la parte interna de esta pared y sólo está separado de la trompa ósea por un fino tabique óseo. Estos dos conductos

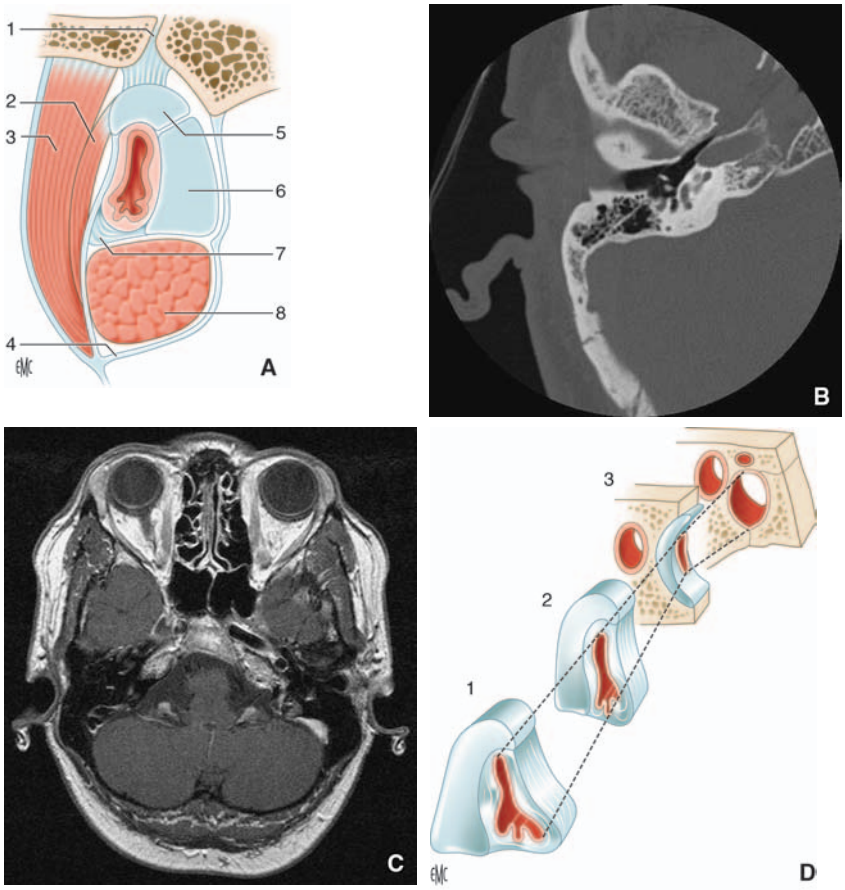

Figura 23.
A. Parte cartilaginosa de la trompa auditiva. 1. Receso tubárico a nivel de la fisura esfenopetrosa; 2. músculo tensor del velo del paladar, capa superficial de las fibras musculares; 3. músculo tensor del velo del paladar; 3. músculo tensor del velo del paladar, capa profunda de las fibras musculares; 4. fascias faríngeas; 5. cartílago de la trompa auditiva, lámina lateral; 6. cartílago de la trompa auditiva, lámina medial; 7. lámina membranosa de la parte cartilaginosa de la trompa auditiva; 8. músculo elevador del velo del paladar. (Según [12].)
B. TC en corte axial que permite estudiar el protímpano.
C. RM en corte axial. Se observan con precisión las estructuras de la trompa fibrocartilaginosa.
D. Aspectos esquemáticos de la luz tubárica. 1. Zona baja de la trompa cartilaginosa; 2. zona alta de la trompa cartilaginosa; 3. región tubárica preístmica.

están unidos entre sí a modo de los cañones de un fusil, y la NA designa al conducto óseo de la trompa auditiva con el término de conducto musculotubárico (canalis musculotubarius), con el surco del músculo tensor del tímpano (semicanalis m. tensoris tympani) en la parte superior y el surco de la trompa auditiva (semicanalis tubae auditivae) en la inferior. Ambos elementos están separados por el tabique del conducto musculotubárico (septum canalis musculotubarii).

La pared lateral se relaciona sobre todo con la parte timpánica del hueso temporal. Hacia arriba, la pared está formada por la prolongación inferior del tegmen tympani, y la sutura entre ambos huesos forma la fisura petrotimpánica, que es el segmento anterior de la fisura de Glaser o fisura petro-tímpano-escamosa.

La pared inferior es gruesa y de estructura petrotimpánica. Se relaciona con el conducto carotídeo.

El orificio anterior tiene una forma biselada y se sitúa sobre la cara exocraneal de la base del cráneo por detrás del agujero espinoso (o agujero redondo menor).

Durante la cirugía del oído medio, algunos autores proponen que se realice una tuboplastia, fresando las paredes del protímpano, con el fin de favorecer la ventilación del oído medio.

El istmo tubárico: constituye la porción más estrecha de la trompa auditiva. Representa un cuello de estrechamiento de la trompa de 2 mm de altura y 1 mm de ancho situado entre el conducto carotídeo a nivel medial y la articulación temporomandibular a nivel lateral.

Parte fibrocartilaginosa de la trompa auditiva

Esta porción es más alargada (2/3 de longitud), con una parte de 20-24 mm de longitud. Se extiende del istmo al orificio faríngeo. Tiene una dirección inferior, anterior y medial (Fig. 23D) [5].

Constitución

La trompa fibrocartilaginosa es un conducto constituido por una pieza fibrocartilaginosa en forma de surco abierto hacia abajo, completado por una lámina fibrosa (Fig. 23A).

El cartílago tubárico (cartilago tubae auditivae) constituye el esqueleto de la trompa. Se describen en él dos partes, unidas a nivel de la concavidad del surco:

- una lámina medial (lamina cartilaginis medialis) que representa la pared medial del conducto. Tiene forma triangular y su altura aumenta de forma progresiva de atrás hacia delante, hasta su terminación faríngea, donde mide 2 cm y constituye el rodete tubárico (torus tubarius);
- una lámina lateral (lamina cartilaginis lateralis) que forma la parte superior del conducto. Es una banda delgada y estrecha.

La lámina fibrosa o lámina membranosa (lamina membranacea) completa el conducto. Se extiende de uno a otro borde del surco cartilaginoso y forma las paredes inferior y lateral de la trompa. Esta lámina está constituida por dos tipos de fibras. A nivel de la pared lateral se trata de fibras de colágeno inextensibles, mientras que a nivel de la pared inferior son fibras elásticas, que permiten los movimientos de abertura y de cierre de la trompa (Fig. 24).

Orificio faríngeo de la trompa auditiva (ostium pharyngeum tubae auditivae) (Fig. 24)

Está situado en la pared lateral de la rinofaringe, a alrededor de 7 mm de la cola del cornete inferior, 15 mm de la pared posterior y 12 mm del techo de la rinofaringe [13]. Forma una prominencia de morfología variable, pero que en la mayoría de los casos se describe como un pabellón triangular de base inferior orientado en sentido inferior, medial y anterior.

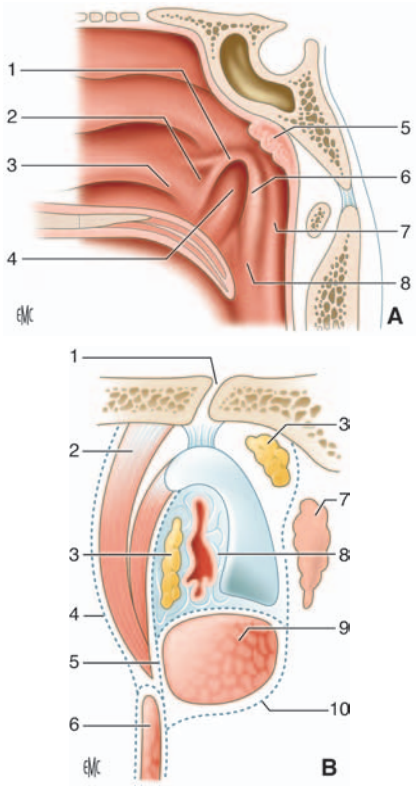

Figura 24.
A. Orificio faríngeo de la trompa auditiva. 1. Labio anterior del orificio faríngeo de la trompa auditiva; 2. pliegue salpingopalatino; 3. cola del cornete inferior; 4. pliegue del elevador (músculo elevador del velo del paladar); 5. amígdala faríngea (adenoide); 6. labio posterior del orificio faríngeo de la trompa auditiva (torus tubárico); 7. receso faríngeo; 8. pliegue salpingofaríngeo. (Según [12].)
B. Aparato musculoaponeurótico tubárico (corte frontal del lado derecho). 1. Fisura petroescamosa; 2. músculo tensor del velo del paladar (2 partes); 3. cuerpo adiposo de Ostmann; 4. fascia de Weber-Liel; 5. fascia salpingofaríngea de Tröltsch; 6. músculo constrictor superior de la faringe; 7. fosita de Rosenmüller; 8. fibras conjuntivas (parte media); 9. músculo elevador del velo del paladar; 10. fascia submucosa faríngea.

Su labio posterior, elevado por el rodete tubárico, es el más prominente. Es la única porción móvil del orificio y se prolonga hacia abajo sobre la pared lateral por el pliegue salpingofaríngeo (plica salpingopharyngea). Por detrás de este labio, la pared faríngea se deprime en una fosita denominada receso faríngeo (recessus pharyngeus).

Su labio anterior está poco marcado y se prolonga hacia abajo hasta el velo del paladar por el pliegue salpingopalatino de Tortual (plica salpingopalatina) y hacia delante por el pliegue salpingonasal de Kostanecki.

A nivel de la base del orificio, entre los dos labios, la mucosa está elevada por el músculo elevador del velo del paladar, que determina el pliegue del elevador (torus levatorius).

El calibre de la trompa auditiva a nivel del orificio faríngeo durante los movimientos de deglución (abertura del ostium) es de 8 mm de alto y de 5 mm de ancho. Se explora perfectamente mediante endoscopia rígida con una óptica de 3 mm o con nasofibroendoscopia [27, 31].

Aparato muscular peritubárico (Figs. 24A, 25)

La trompa fibrocartilaginosa discurre por un ojal según Farabeuf, constituido por dos músculos que se

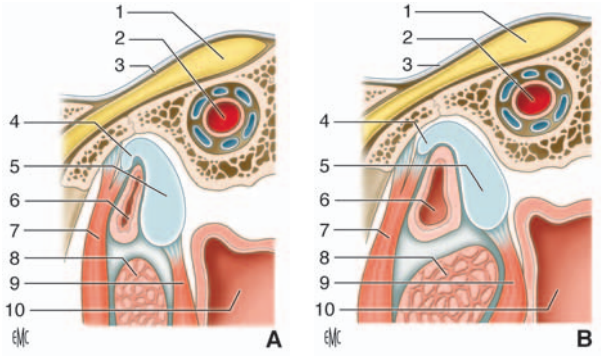

Figura 25.
A. Corte a través de la parte cartilaginosa de la trompa auditiva cerrada. Trompa auditiva cerrada por la elasticidad del cartílago, la turgencia de los tejidos y la contracción de los músculos salpingofaríngeos.
B. Corte a través de la parte cartilaginosa de la trompa auditiva abierta. Luz abierta sobre todo cuando la inserción del músculo tensor del velo del paladar tracciona de la pared de la trompa en sentido lateral durante la deglución. 1. Ganglio trigémino; 2. arteria carótida interna en el conducto carotídeo; 3. duramadre; 4. lámina lateral del cartílago; 5. lámina medial del cartílago; 6. luz de la trompa auditiva; 7. músculo tensor del velo del paladar; 8. músculo elevador del velo del paladar; 9. músculo salpingofaríngeo; 10. nasofaringe.

insertan en la proximidad del origen de la trompa y que se extienden hasta el velo del paladar. Se trata del músculo elevador del velo del paladar (MEVP), que es retrotubárico e intrafaríngeo, y del músculo tensor del velo del paladar (MTVP), que es pretubárico y extrafaríngeo. Ambos constituyen los músculos peritubáricos, cuya función es predominante en la dinámica de la trompa. Ésta se cierra cuando están en reposo y se abre cuando se contraen.

El músculo elevador del velo del paladar (m. elevator veli palatini) (MEVP) se inserta a nivel posterior en la cara inferior del hueso temporal, por delante del orificio carotídeo y sobre el tercio posterior de la lámina cartilaginosa medial. Después, rodea la cara inferior de la trompa hasta el orificio faríngeo de la misma, donde se horizontaliza antes de terminar en abanico sobre el velo del paladar. Durante su contracción levanta el suelo de la trompa y dilata el orificio faríngeo de ésta, desplazando en sentido posteromedial el rodete tubárico (Fig. 24).

El músculo tensor del velo del paladar (m. tensor veli palatini) (MTVP) está formado por dos capas de fibras y sólo la capa profunda actúa sobre la trompa auditiva. Se inserta a nivel superior en la base del cráneo y en la trompa auditiva, en la lámina lateral y la lámina fibrosa. Después de dirige en vertical hasta el gancho (hamulus) pterigoideo, donde una parte de sus fibras se reflejan en ángulo recto antes de terminar en abanico sobre la aponeurosis palatina del velo del paladar. Durante su contracción, desplaza en sentido inferolateral la pared lateral de la trompa (lámina cartilaginosa lateral y lámina fibrosa) y dilata la trompa (Fig. 25).

Otros músculos, denominados accesorios, participan en los movimientos de la trompa de forma directa o indirecta mediante sus acciones sobre el velo del paladar y han sido descritos por algunos autores [15, 22]. Se citarán sin entrar en detalles:

- el músculo constrictor superior de la faringe;
- el fascículo salpingofaríngeo del músculo palatofaríngeo;
- el músculo tensor del tímpano;
- el músculo palatofaríngeo;
- el músculo palatogloso;
- el músculo de la úvula (Fig. 25).

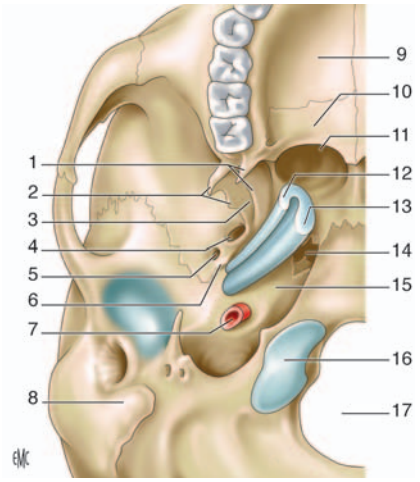

Figura 26. Parte cartilaginosa de la trompa auditiva en la base externa del cráneo: vista inferior; 1. Gancho de la lámina pterigoides medial; 2. lámina pterigoides lateral; 3. fosa escafoidea; 4. agujero oval; 5. agujero espinoso; 6. espina del esfenoides; 7. arteria carótida interna entrando en el conducto carotídeo; 8. apófisis mastoides; 9. apófisis palatina del maxilar; 10. lámina horizontal del hueso palatino; 11. coanas; parte cartilaginosa de la trompa auditiva: lámina lateral (12) y lámina medial (13); 14. agujero rasgado; 15. porción petrosa del temporal; 16. cóndilo occipital; 17. agujero magno.

Relaciones y medios de fijación de la trompa auditiva

En su cara superior la trompa está unida a la base del cráneo. En su parte posterior se fija firme y sólidamente mediante tejido fibroso al surco tubárico que rodea la fisura esfenopetrosa (Fig. 24). Más hacia delante, se separa de la base del cráneo y se apoya en la escotadura tubárica de la lámina medial de la apófisis pterigoides (Fig. 26).

La cara inferior de la trompa está rodeada por el músculo elevador del velo del paladar y establece relaciones estrechas con las fascias faríngeas que envuelven la trompa en su parte posterior.

La cara lateral de la trompa se relaciona con el músculo tensor del velo del paladar, que se inserta en ella.

El músculo elevador del velo del paladar cruza la cara medial en su parte posterior. En la anterior está recubierta por la mucosa faríngea.

En resumen, la anatomía de la trompa auditiva corresponde a dos estructuras: el protímpano, que es una estructura ósea y fija, y la porción fibrocartilaginosa, que es móvil y constituye la parte funcional de la trompa. La biomecánica de los músculos tensores y elevadores del velo del paladar explica la abertura rítmica durante la deglución de la luz tubárica visual en reposo. La exploración mediante microfibra de este elemento es posible desde hace casi 20 años, pero sigue siendo difícil [32].

Vascularización e inervación del oído medio

Vascularización del oído medio

Arterias

Varios pedículos proporcionan la irrigación arterial al oído medio. Se originan de las arterias carótida externa, carótida interna y de la arteria vertebral. Dan lugar a una compleja red submucosa muy anastomosada. Se pueden distinguir los siguientes pedículos (Fig. 27).

Arteria timpánica anterior. Es la primera rama de la arteria maxilar interna. Penetra en la caja del tímpano a través de la fisura petro-tímpano-escamosa. Se divide en tres ramas, de las que una se destina a los huesecillos y proporciona la mayor parte de la vascularización del martillo y del yunque [33]. Las otras ramas vascularizan el receso epitimpánico, a excepción de su cara medial.

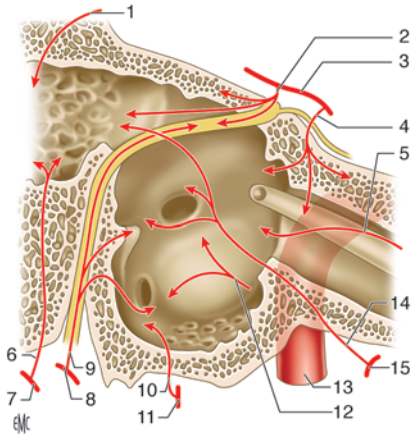

Figura 27. Vascularización del oído medio. 1. Arteria de la fosa subarcuata; 2. arteria petrosa superficial; 3. arteria meníngea media; 4. arteria timpánica superior; 5. arteria de la trompa auditiva; 6. arteria mastoidea; 7. arteria occipital; 8. arteria auricular posterior; 9. arteria estilomastoidea; 10. arteria timpánica inferior; 11. arteria faríngea ascendente; 12. arteria caroticotimpánica; 13. arteria carótida interna; 14. arteria timpánica anterior; 15. arteria maxilar interna.

Arteria caroticotimpánica. Nace de la carótida interna en la unión de las porciones vertical y horizontal del conducto carotídeo. Vasculariza la pared anterior de la caja.

Arteria timpánica superior. Es rama de la arteria meníngea media y penetra en el peñasco por la fisura petroescamosa superior. Vasculariza la pared medial del receso epitimpánico y el músculo tensor del tímpano.

Arteria petrosa superficial. También es rama de la arteria meníngea media y penetra en el peñasco por el hiato del conducto del nervio petroso mayor y se anastomosa con la arteria estilomastoidea. Vasculariza la pared medial del receso epitimpánico.

Arteria timpánica inferior. Es rama de la arteria faríngea ascendente y penetra en la caja por el conducto de Jacobson, por el que también pasa el nervio timpánico (n. tympanicus). Vasculariza la pared inferior de la caja y el promontorio.

Arteria estilomastoidea. Es rama de la arteria auricular posterior. Discurre por el conducto facial en compañía del nervio facial tras su entrada por el orificio estilomastoideo (foramen stylomastoideum). Vasculariza la pared posterior de la caja y la pared anterior de los anexos mastoideos. Una de sus ramas sigue el tendón del músculo del estribo y vasculariza la región de la cabeza del estribo.

Arteria mastoidea. Es rama de la arteria occipital y vasculariza la parte posterior de la mastoides.

Arteria de la fosa subarcuata. Es rama de la arteria laberíntica o de la arteria cerebelosa anteroinferior. Penetra en el hueso temporal a nivel de la fosa subarcuata situada por encima y por detrás del orificio auditivo interno (porus acusticus internus). Después pasa por el conducto petromastoideo [33]. Vasculariza la región del antro mastoideo.

Arteria de la trompa auditiva. Es la arteria meníngea menor o meníngea accesoria (arteria tubárica según Schuknecht [21]), que nace de la arteria meníngea media o de la arteria maxilar [12]. Vasculariza la porción ósea de la trompa auditiva.

La vascularización del estribo y de la articulación incudoestapedial merece una descripción detallada. El

estribo está vascularizado por las ramas de dos vasos: la arteria estilomastoidea fundamentalmente y la arteria timpánica inferior. Por otra parte, la red superficial submucosa asegura una irrigación por difusión de este huesecillo.

Hay que recordar la precariedad de la vascularización del extremo inferior de la rama larga y de la apófisis lenticular del yunque, lo que justifica la frecuencia de las lisis a este nivel en las otitis crónicas. Asimismo, algunos cirujanos conservan el tendón del músculo del estribo en la cirugía de la otosclerosis para evitar la desvascularización de la apófisis lenticular [34, 35].

La porción cartilaginosa de la trompa auditiva está vascularizada por vasos diferentes, cuyas ramas proceden de:
- la arteria faríngea ascendente, rama de la arteria carótida externa; es la arteria principal de la musculatura faríngea y se distribuye sobre todo por la fosita de Rosenmüller;
- la arteria palatina ascendente, rama de la arteria facial;
- la arteria vidiana, rama de la arteria maxilar interna.

Venas

Las venas son más numerosas y más voluminosas que las arterias. Pasan por los mismos orificios y los mismos trayectos que las arterias para desembocar en los siguientes elementos colectores:
- el plexo venoso pterigoideo;
- las venas meníngeas medias;
- el seno petroso superior;
- el golfo de la yugular interna o el seno sigmoide;
- el plexo faríngeo (región del cavum).

Linfáticos

Los vasos linfáticos del oído medio no se conocen con detalle [9, 12, 13]. La red linfática de la caja del tímpano y de los anexos mastoideos se anastomosa con la de la trompa auditiva por delante.

El drenaje se realiza hacia:
- la encrucijada linfática pretubárica situada sobre la pared faríngea lateral;
- los ganglios retrofaríngeos;
- los ganglios laterales profundos del cuello.

Inervación del oído medio

Inervación motora

El músculo del estribo está inervado por el nervio del estribo, ramo procedente de la porción mastoidea del nervio facial (VII).

El músculo tensor del tímpano está inervado por el nervio mandibular (V/3) (ramo del trigémino) por un ramo que es común para el pterigoideo medial y el periestafilino lateral.

Inervación sensitiva

La inervación sensitiva de la capa cutánea de la membrana del tímpano está especialmente desarrollada, lo que explica su gran sensibilidad. La membrana del tímpano corresponde al vértice de la zona de Ramsay-Hunt, cuya inervación procede del nervio auriculotemporal (ramo del nervio mandibular), el ramo auricular del nervio vago, la cuerda del tímpano y el nervio intermedio facial.

La inervación de la mucosa de la caja del tímpano procede del nervio timpánico o nervio de Jacobson. Este nervio nace del ganglio inferior (ganglion inferius) o ganglio de Andersch, que se une al nervio glosofaríngeo y después penetra en la caja del tímpano a través de un conducto excavado en su cara inferior.

A nivel del promontorio se divide en seis ramos [36]:
- dos ramos posteriores para cada una de las ventanas;
- un ramo tubárico para el protímpano;
- un ramo caroticotimpánico que se anastomosa con el plexo pericarotídeo;
- dos ramos superiores terminales: los nervios petrosos profundos mayor y menor, que se dirigen, respectivamente, a los nervios petrosos superficiales mayor y menor, que discurren sobre el borde anterior del peñasco.

■ Anatomía endoscópica

La aparición de la cirugía endoscópica videoasistida de las cavidades del oído medio obliga a describir una anatomía a través de las ópticas de visión de 0, 30 y 45° [20, 37]. Los endoscopios oblicuos tienden a deformar las imágenes, lo que no debe suponer una sorpresa.

Región del retrotímpano interno de la cavidad timpánica

Esta región, apartada respecto al borde del surco timpánico, es imposible de ver mediante el microscopio quirúrgico. Los autores de este artículo han optado por describir la anatomía endoscópica de esta zona con ópticas de diferentes angulaciones.

El endoscopio desciende a lo largo de la pared posterior del conducto auditivo externo y atraviesa el surco timpánico. Las imágenes proporcionadas por el endoscopio están en posición quirúrgica. En primer lugar, hay que identificar las referencias. La eminencia piramidal, de la que surge el tendón del músculo del estribo, representa la mejor referencia.

Hay que recordar el esquema de Guerrier y Andrea [17], pero debe bascularse 90° (Fig. 10).

En un oído derecho, usando ópticas de 30, 45 y 70° de ángulo, el círculo de visión permite incluir el siguiente entorno anatómico.

En la parte superior se reconoce la prominencia del promontorio, y a nivel lateral la cabeza del estribo que se ve más o menos en escorzo. El desplazamiento circular del endoscopio hace que aparezca el orificio del seno timpánico.

Seno timpánico

Con el endoscopio, el orificio aparece a menudo en forma elíptica delimitado por dos crestas óseas: el pontículo en la parte superior y el subículo en la inferior.

Una descripción basada sólo en criterios de tamaño, profundidad y diámetro ha parecido insuficiente y se han reagrupado los timpánicos en función de su dificultad de exploración quirúrgica [7, 20, 37].

Seno timpánico de exploración fácil (20%)

En visión endoscópica, se trata más de una simple depresión que de una verdadera cavidad.

Seno timpánico de exploración difícil (60%)

Es una depresión profunda, con bordes netos y un orificio de entrada estrecha. Aunque las paredes siempre son lisas, la limpieza a ciegas de esta cavidad siempre es incompleta y puede dejar enfermedad residual.

Seno timpánico de exploración intermedia (20%)

La cavidad es profunda, pero su orificio de entrada es ancho y con los bordes acampanados. En estos casos no hay prolongación posterior subfacial.

Prominencia estiloidea

Este relieve suele estar muy poco marcado, pero casi siempre es identificable. A veces está muy desarrollado (el 10% de los casos). Puede hacer prominencia en el interior de la caja del tímpano e incluso estrechar la entrada del orificio del seno timpánico.

A pesar de las grandes variedades de formas y de dimensiones de las distintas fositas del retrotímpano, gracias a los endoscopios se pueden explorar los menores rincones de la caja del tímpano sin dejar zonas a ciegas, como sucede con la exploración microscópica.

Los autores de este artículo han constatado que, en una misma pieza de disección, existe una simetría de las anomalías anatómicas entre el lado derecho y el izquierdo, tanto si el pontículo es incompleto, el seno timpánico profundo o apenas marcado. Por tanto, en caso de enfermedad colesteatomatosa bilateral, deben indicarse bien sus peculiaridades anatómicas en el protocolo quirúrgico.

Hipotímpano

La visión con óptica de 30° de ángulo de la pared inferior de la caja mejora la imagen de las partes profundas. Al desplazar el endoscopio de atrás hacia delante a partir de la zona posterior del suelo de la caja, se visualiza: la prominencia estiloidea, el orificio superior del conducto timpánico con el nervio timpánico y, por último, una zona anfractuosa excavada por cavidades de celdillas. Algunas extensiones del colesteatoma a esta región pueden beneficiarse del uso de ópticas rígidas para controlar la calidad de la erradicación. La separación existente entre el hipotímpano y la pared inferior ósea del conducto auditivo externo constituye un obstáculo a la visión con el microscopio quirúrgico.

Protímpano

Con el endoscopio de 0° de ángulo, se observa en forma de un embudo con un orificio elíptico de 5 mm de altura por 3 mm. En su vertical se encuentra el conducto del músculo tensor del tímpano. Su pared medial está formada por la pared lateral del conducto carotídeo.

Epitímpano anterior

Corresponde al espacio libre preosicular (cabeza del martillo).

La parte anterior de la cavidad epitimpánica es difícil de observar con el microscopio quirúrgico, incluso tras extirpar la cabeza del martillo. Dicha parte se prolonga en casi todos los casos por un orificio que da acceso a una cavidad: la fosita supratubárica. Aunque su existencia es casi constante, su profundidad varía.

Esta zona, cuya pared medial es rugosa, presenta numerosas espículas pequeñas, que permiten al colesteatoma propagarse hacia delante sin dificultad [38].

La visión en escorzo del tegmen tympani en la vertical del ganglio geniculado con el microscopio quirúrgico puede dar lugar a que se olviden fragmentos epidérmicos capaces de provocar un colesteatoma residual. Por tanto, la utilización de ópticas de 0 y 30° de ángulo proporciona una visión más precisa de esta región y, por tanto, un mejor control y una mayor seguridad en la extirpación del colesteatoma desarrollado en esta región (Cuadro I).

Trompa auditiva

Kimura [32] y Edelstein [7] han aumentado los conocimientos sobre el aspecto de la trompa auditiva según las enfermedades del oído medio gracias al uso de microfibroendoscopios.

El aspecto endoscópico del orificio tubárico es más fácil de explorar, ya sea mediante endoscopios rígidos o con el nasofibroendoscopio.

Orificio tubárico: el uso de un endoscopio rígido de 3 o 4 mm de diámetro ofrece una visión panorámica de la pared posterior del cavum [20].

El aspecto endoscópico del orificio tubárico aparece rodeado por un rodete parecido a un pabellón curvo de concavidad anteroinferior. Es más o menos voluminoso según la infiltración linfoide.

El extremo inferior tubárico se prolonga hacia abajo por el pliegue salpingofaríngeo, mientras que el pliegue del extremo anterior se prolonga hacia abajo por un delgado pliegue salpingopalatino.

Cuadro I.
Glosario.

Nombres nuevos	Nombres tradicionales
Base del estribo	Platina del estribo
Rama corta del yunque	Apófisis corta, rama horizontal del yunque
Rama larga del yunque	Apófisis larga, rama vertical del yunque
Conducto facial	Acueducto de Falopio
Conducto semicircular anterior	Conducto semicircular superior
Conducto semicircular lateral	Conducto semicircular externo u horizontal
Conducto semicircular posterior	Conducto semicircular inferior
Conducto coclear	Conducto coclear
Eminencia piramidal	Pirámide
Espina suprameática	Espina de Henle
Ventana coclear	Ventana redonda
Ventana vestibular	Ventana oval
Fisura petro-tímpano-escamosa	Fisura de Glaser
Fosa mandibular	Cavidad glenoidea
Fosita coclear	Fosita redonda
Fosita vestibular	Fosita oval
Orificio del conducto del nervio petroso mayor	Orificio de Falopio
Fisura timpánica	Escotadura timpánica de Rivinus
Conducto auditivo externo/interno	Conducto auditivo externo/interno
Músculo elevador del velo del paladar	Músculo periestafilino interno
Músculo tensor del tímpano	Músculo del martillo
Músculo tensor del velo del paladar	Músculo periestafilino externo
Nervio timpánico	Nervio de Jacobson
Pars flaccida	Membrana flácida de Shrapnell
Porción cupular	Muro del ático
Apófisis cocleariforme	Pico de cuchara
Apófisis cigomática	Apófisis cigomática
Prominencia estiloidea	Protuberancia estiloidea de Politzer
Receso faríngeo	Fosita de Rosenmüller
Receso anterior y posterior de la membrana del tímpano	Bolsas de Tröltsch
Receso epitimpánico	Ático
Receso superior de la membrana del tímpano	Bolsa de Prussak
Trompa auditiva	Trompa de Eustaquio, trompa auditiva

El orificio del ostium tubárico está en el centro de los relieves descritos previamente.

La trompa auditiva: se puede acceder a ella por el protímpano a través de una perforación timpánica o por la vía natural a través de la luz nasal.

El istmo tubárico es el punto clave de la endoscopia tubárica. Algunos autores [15, 27] han descrito que esta región es estrecha en caso de otitis crónica, con una mucosa anómala en el 64% de los casos [27].

En caso de otitis mucosa la trompa es permeable, pero está obstruida por secreciones seromucosas, con una mucosa frágil y hemorrágica cuando se repite la endoscopia tubárica.

Bibliografía

[1] Netter F. *Atlas d'anatomie humaine*. ICON Learning Systems; 1997 (525p).

[2] Sobotta J. *Atlas d'anatomie humaine. Tome 4. Nomenclature anatomique française*. Paris: Maloine; 1977 (310p).

[3] Sobotta J. *Atlas d'anatomie humaine. Tome 1. Tête, cou, membres supérieurs*. Paris: Éditions Médicales Internationales; 1994 (416p).

[4] Testut L, Latarjet A. *Traité d'anatomie humaine. Tome III*. Paris: Doin; 1994 (87p).

[5] Proctor B. *Surgical anatomy of the ear and temporal bone*. New York: Thieme Medical Publishers; 1989 (230p).

[6] Anson BJ, Donaldson JA. *Surgical anatomy of the temporal bone*. Philadelphia: WB Saunders; 1981 (734p).

[7] Edelstein D, Magnan J, Parisier S. Microfiberoptic evaluation of the middle ear cavity. *Am J Otol* 1994;**15**:50-5.

[8] Gulya J, Lian Na A. *Anatomy of the temporal bone with surgical implications*. Information Healthcare; 2007.

[9] Rouviere H. *Anatomie humaine descriptive et topographique. Tome I*. Paris: Masson; 1959 (544p).

[10] Muren C, Wadin K, Wilbrand H. Anatomic variations of the chorda tympani canal. *Acta Otolaryngol* 1990;**110**:262-5.

[11] Bremond GA. *L'oreille dans le temporal. Anatomie descriptive, topographique et systématisation*. Marseille: Solal; 1994 (228p).

[12] Legent F, Perlemuter L, Vandenbrouck C. *Cahiers d'anatomie ORL. Oreille*. Paris: Masson; 1984 (298p).

[13] Guerrier Y. *Anatomie à l'usage des oto-rhino-laryngologistes et des chirurgiens cervicofaciaux. Tome 1. Anatomie chirurgicale de l'os temporal, de l'oreille et de la base du crâne*. Jouè-les-Tours: La Simarre; 1988 (210p).

[14] Savic D, Djeric D. Morphological variations and relations of the epitympanum. *Rev Laryngol Otol Rhinol (Bord)* 1986; **107**:61-4.

[15] Duchon-Doris JM. Anatomie et chirurgie du rétrotympanum. Intérêt de l'otoendoscopie. [thèse médecine], Marseille, 1993. 210p.

[16] Andrea M, Guerrier M, Paco J. La région antérieure de la caisse. 76e congrès français. Rapport séance, octobre 1979. p. 65-8.

[17] Guerrier Y, Andrea M, Paco J. Les repères anatomiques du cholestéatome dans la caisse du tympan. *Ann Otolaryngol Chir Cervicofac* 1980;**97**:15-28.

[18] Bremond G, Wayoff M. Tympanotomie postérieure. *Cah ORL* 1972;**6**:609-24.

[19] Holt J. Posterior sinus of the middle ear. *Ann Otol Rhinol Laryngol* 2007;**116**:457-61.

[20] Thomassin JM. *La chirurgie sous guidage endoscopique des cavités de l'oreille moyenne*. Paris: Springer-Verlag; 1994 (87p).

[21] Schuknecht HF, Gulya AJ. *Anatomy of the temporal bone with surgical implications*. Philadelphia: Lea and Febiger; 1986 (350p).

[22] Hutterbrink K. The fixation theory of middle ear muscle function. *Laryngol Rhinol Otol (Stuttg)* 1988;**67**:404-11.

[23] Caprio D, Strunski V, Batteur B, Marzuoli L, Porta P, Faure F. The attic. Anatomoclinical correlation. *Ann Otolaryngol Chir Cervicofac* 1994;**111**:461-9.

[24] Hoshino T. Surgical anatomy of the anterior epitympanic space. *Arch Otolaryngol Head Neck Surg* 1988;**114**:1143-5.

[25] Wigand ME, Trillsch K. Surgical anatomy of the sinus epitympani. *Ann Otol Rhinol Laryngol* 1973;**82**:378-83.

[26] Yamazoba T, Harada T, Nomura Y. Observation of the anterior epitympanic recess in the humain temporal bone. *Arch Otolaryngol Head Neck Surg* 1990;**116**:556-70.

[27] Linstrom C, Silverman C, Rosen A, Meiteles L. Eustachian tube endoscopy in patients with chronic ear disease. *Laryngoscope* 2000;**110**:1884-9.

[28] Takasaki K, Takahas H, Miyamoto I, Yoshida H. Measurement of angle and length of the Eustachian tube on computed tomography using the multiplanar reconstruction technique. *Laryngoscope* 2007;**117**:1251-4.

[29] Prades JM, Dumollard JM, Calloc'h F, Merzougui N, Veyret C, Martin C. Descriptive anatomy of the human auditory tube. *Surg Radiol Anat* 1998;**20**:335-40.

[30] Conticello S, Saita V, Ferlito S, Paterno A. Computed tomography in the study of the Eustachian tube. *Arch Otorhinolaryngol* 1989;**246**:259-61.

[31] Klug C, Fabinyi B, Tschabitscher M. Endoscopy of the middle ear through the eustachian tube: anatomic possibilities and limitations. *Am J Otol* 1999;**20**:299-303.

[32] Kimura H, Yamaguchi H, Chen S. Direct observation of the tympanic cavity by superfine fiberscope. *Nippon Jibiinkoka Gakkai Kaiho* 1989;**92**:233-8.

[33] Nager GT, Nager M. The arteries of the human middle ear with particular regard to the blood supply of the auditory ossicles. *Ann Otol Rhinol Laryngol* 1953;**62**:923-49.

[34] Bluestone C, Klein J. Anatomy. In: *Otitis media infants and children*. Pittsburg: WB Saunders; 1995. p. 5-15.

[35] Sade J, Wolfdson S, Luntz M, Berger G. The anatomical regions of eustachian tube. In: *The Eustachian tube, proceedings of the international conference on acute and secretory otitis media, Part II, Jerusalem, Israel, 17-22 November 1985*. Amsterdam: Kluger; 1985. p. 28-35.

[36] Michel J, Champetier J. Le nerf de Jacobson. Étude anatomique. *Ann Otolaryngol Chir Cervicofac* 1971;**88**: 319-36.

[37] Thomassin JM, Danvin JB. Anatomic endoscopic of the retrotympanum. *Rev Laryngol Otol Rhinol (Bord)* 2007:128 (à paraître).

[38] Palva T, Ramsay H, Norhtrop C. *Colour atlas of the anatomy and pathology of the epitympanum*. Basel: Karger; 2001 (104p).

J.-M. Thomassin, Professeur des Universités, chef de service oto-rhino-laryngologie (jthomass@ap-hm.fr).
P. Dessi, Professeur des Universités, praticien hospitalier oto-rhino-laryngologiste.
J.-B. Danvin, Chef de clinique-assistant des hôpitaux de Marseille.
C. Forman, Chef de clinique-assistant des hôpitaux de Marseille.
Pôle tête et cou, CHU Timone, 264, rue Saint-Pierre, 13385 Marseille cedex 5, France.

Cualquier referencia a este artículo debe incluir la mención del artículo original: Thomassin J.-M., Dessi P., Danvin J.-B., Forman C. Anatomie de l'oreille moyenne. EMC (Elsevier Masson SAS, Paris), Oto-rhino-laryngologie, 20-015-A-10, 2008.

Disponible en www.em-consulte.com/es

Algoritmos · Ilustraciones complementarias · Vídeos / Animaciones · Aspectos legales · Información al paciente · Informaciones complementarias · Autoevaluación

Este artículo comprende también el contenido multimedia siguiente, accesible en línea en www.em-consulte.com/es

1 autoevaluación

Cliquez ici

17 ilustraciones complementarias

Iconografía adicional 28

Oído derecho: tímpano normal (óptica de 0°).

Cliquez ici

Iconografía adicional 29

Oído derecho: fosita de la ventana coclear.

Cliquez ici

Iconografía adicional 30

Procidencia del golfo yugular del oído izquierdo.

Cliquez ici

Iconografía adicional 31

A. Anomalía del trayecto de la carótida interna en la caja del tímpano del OD. B. TC.

Cliquez ici

Iconografía adicional 32

Retrotímpano interno OD visto con óptica de 45°. Es: estribo; Po: pontículo del promontorio. P: promontorio; TE: tendón del músculo estapedio; ST: seno del tímpano; EP: eminencia piramidal; Su: subículo del promontorio.

Cliquez ici

Iconografía adicional 33

Retrotímpano interno del OD visto con óptica de 45°: referencias anatómicas.

Cliquez ici

Iconografía adicional 34

Seno del tímpano del OI visto con óptica de 45°. EE: eminencia estiloidea. ST: seno del tímpano.

Cliquez ici

Iconografía adicional 35

Transposición del yunque según la técnica de Pennington en el OD.

Cliquez ici

Iconografía adicional 36

Istmo de la trompa auditiva del OD.

Cliquez ici

Iconografía adicional 37

A. Protímpano en visión endoscópica con óptica de 0°. B. TC del protímpano en corte axial donde se identifican las estructuras óseas de esta región.

© 2012 Elsevier Masson SAS. Tous droits réservés. - Document téléchargé le 30/09/2012 par Pérez Diego (454435)

Cliquez ici

Iconografía adicional 38

A. Orificio faríngeo de la trompa auditiva. B. Presencia de vegetaciones adenoideas.

Cliquez ici

Iconografía adicional 39

Hipervascularización de la caja del tímpano en una otosclerosis del OD.

Cliquez ici

Iconografía adicional 40

Nervio de Jacobson en el oído izquierdo.

Cliquez ici

Iconografía adicional 41

A. Seno timpánico del OD visto con óptica de 30°. B. Seno timpánico del OD visto con óptica de 45°. C. Seno timpánico del OD visto con óptica de 70°.

Cliquez ici

Iconografía adicional 42

A. Caja del tímpano vista con óptica de 0°. B. Protímpano vista con óptica de 0°.

Cliquez ici

Iconografía adicional 43

A. Apófisis coclearíforme vista con óptica de 0°. B. Epitímpano y vista de la membrana timpánica con óptica de 30°.

Cliquez ici

Iconografía adicional 44

Orificio faríngeo de la trompa auditiva derecha.

Cliquez ici

Haga un clic aquí para descargar el PDF de las ilustraciones complementarias

5 vídeos/animaciones

Vídeo/Animación 1

Cirugía del retrotímpano por un colesteatoma.

Cliquez ici

Vídeo/Animación 2

Vista endoscópica del retrotímpano interno con óptica de 30°.

Cliquez ici

Vídeo/Animación 3

Vista endoscópica del retrotímpano interno con óptica de 45°.

Cliquez ici

Vídeo/Animación 4

© 2012 Elsevier Masson SAS. Tous droits réservés. - Document téléchargé le 30/09/2012 par Pérez Diego (454435)

Vista endoscópica del retrotímpano interno con óptica de 70°.

Cliquez ici

Vídeo/Animación 5

Segunda intervención de un colesteatoma por una vía de acceso mínima.

Cliquez ici

© 2012 Elsevier Masson SAS. Tous droits réservés. - Document téléchargé le 30/09/2012 par Pérez Diego (454435)